Aus dem Tierhygienischen Institut der Tierärztlichen Fakultät der Universität München.
Vorstand: Professor Dr. W. Ernst.

Kommen im Blut und Organen von Hunden mit Ikterus und solchen mit rasch verlaufender Stuttgarter-Hundeseuche Spironemaceen vor und haben sie eine ursächliche Bedeutung bei diesen Krankheiten?

Inaugural-Dissertation

zur

Erlangung der veterinärmedizinischen Doktorwürde
der Tierärztlichen Fakultät
der Ludwig-Maximilians-Universität zu München

(als Preisaufgabe des Studienjahres 1935/36 gelöst)

vorgelegt von

Walter Eugen Weber
Tierarzt aus Stahringen in Baden.

Würzburg 1937
Buchdruckerei Richard Mayr

Gedruckt mit Genehmigung der Tierärztlichen Fakultät der Ludwig-Maximilians-Universität München.

Referent: Professor Dr. W. Ernst.

R. UNIV.
BIBLIOTHEEK
LEIDEN

Meinem verstorbenen Vater und
meiner lieben Mutter
in Dankbarkeit gewidmet.

Inhaltsübersicht

	Seite
I. Stuttgarter Hundeseuche und Ikterus infektiosus canum mit besonderer Berücksichtigung der Spirochaetenfrage	1
Begriffsbestimmung	1
Geschichtliches	2
Klinische Anzeichen und Krankheitsverlauf	4
Krankheitserkennung	10
Differentialdiagnose	11
Pathologisch-anatomischer Befund	12
Behandlung	16
Vorhersage	17
Vorbeugung	18
Ursachenforschung	18
Seuchenkunde	26
Ansteckungsversuche	29
Der erwerbbare Ansteckungsschutz	31
Eigene Untersuchungen	31
Zusammenfassung	48
Schrifttum	49
II. Die Leptospiren-Gelbsucht der Silberfüchse	55
Eigene Untersuchungen	59
Zusammenfassung	65
Schrifttum	66
Schlußfolgerungen	66
Mikrophotographien auf 4 Tafeln.	

Digitized by the Internet Archive
in 2026

https://archive.org/details/IA41548304_0008

I.

Stuttgarter Hundeseuche und Ikterus infektiosus canum mit besonderer Berücksichtigung der Spirochaetenfrage.

In Deutschland bezeichnet man als Stuttgarter Hundeseuche eine Hundekrankheit, deren Wesen noch nicht klar bekannt, und deren Ätiologie vor allem noch umstritten ist. Darauf weisen bereits die vielen Namen hin, wie: Typhus canum, Gastroenteritis haemorrhagica et Stomatitis contagiosa canum, Sepsis intestinalis, epizootische gangraenöse Stomatitis, enzootische Gastroenteritis, Gastroenteritis infektiosa canum, Gastroenteritis typhosa haemorrhagica, akute Pasteurellose, Staupe der alten Hunde, Spirochaetosis melaenogenes canum und die englische Bezeichnung "Black tongue" neben den französischen Ausdrücken «la gastroenterite hemorrhagique» und «maladie de Stuttgart». Die sogenannte „ansteckende Gelbsucht der Hunde" wird seit etwa 1925 von vielen Autoren als eine, der Stuttgarter Hundeseuche (abgekürzt: St. Hds.) nahe verwandte und zum Teil als ikterische Form derselben erklärt (31—38, 66, 92). Schon früher wurde diese Krankheit mit der Weil'schen Krankheit des Menschen, entsprechend ihrem Verlauf, und neuerdings auch in aetiologischer Hinsicht in einem Zuge genannt, sodaß auch hier die Namen: Spirochaetosis iktero-uraemiae canis, Spirochaetosis iktero-haemorrhagiae, Leptospirose der Hunde, akute Leptospirose der Hunde, Weil'sche Krankheit der Hunde, Leptospiren-Gelbsucht des Hundes und Ikterus infektiosus canum die noch nicht sicher geklärten aber möglichen Zusammenhänge zwischen diesen Krankheiten andeuten. Um einen Vergleich zwischen den beiden Krankheitsformen anstellen zu können, werden im folgenden die sogenannte „klassische St. Hds." und die „ansteckende Gelbsucht des Hundes" nebeneinander besprochen.

Begriffsbestimmung.

Da die St. Hds in verschiedenen Gegenden, in verschiedenen Seuchengängen, zu verschiedenen Jahreszeiten und unter besonderen Umständen nach den Angaben der Literatur verschieden geartet ist, läßt sich eine allgemein gültige Erklärung nicht aufstellen. In der ersten genaueren Beschreibung wird sie als „schwer verlaufende, dem Hundegeschlecht eigene, ansteckende Infektionskrankheit" bezeichnet, die im wesentlichen mit blutiger Magen-Darmentzündung neben schwierigen Maulentzündungen als Komplikation einhergeht

(cit. n. Klett) (41). Nicht unter diesem Namen wurde bereits früher eine Hundekrankheit als „akute, in der Regel ohne Vorboten eintretende, fieberhafte, für diese Tiergattung höchst gefährliche Krankheit des Blutsystems" beschrieben, die „sporadisch, wie der Typhus anderer Tiere aber auch seuchenhaft auftritt, und meistenteils sich im Darmkanal zu lokalisieren strebt, oder wie man sagt, als Abdominaltyphus verläuft" (cit. nach Hofer) (21). In neueren Veröffentlichungen wird sie als „akute Infektionskrankheit, insbesondere mit Erscheinungen schwerer Gastroenteritis und ulceröser Stomatitis verlaufende Krankheit" beschrieben, „die Hunde jeden Alters befällt" (cit. nach Müller) (64). Von Hutyra-Marek (23) wird die St. Hds. als „eine zeitweise auftretende, akute Infektionskrankheit der Hunde angegeben. in deren Verlauf Nebenerscheinungen einer häufigen Magen-Darmentzündung und ulcerösen Stomatitis neben schweren nervösen Symptomen auftreten". Gleich diesen, zeichnet die Deutung von Fröhner-Zwick (15) die St. Hds. mit einem Krankheitsbild wie es schon von Klett (41) umrissen wurde, nämlich als „vielfach seuchenhaft auftretende, akute Infektionskrankheit, die hauptsächlich mit schwerer, meist haemorrhagischer Magen-Darmentzündung und mit einer ulcerösen Stomatitis verbunden ist".

Geschichtliches.

Aus dem Jahre 1852 stammt ein Bericht über eine Krankheit, Typhus oder Febris nervosa canum genannt, welche in den beschriebenen Krankheitserscheinungen weitgehend mit der St. Hds. übereinstimmt (21). In Wien wurden 1881 fünf schwere Ikterusfälle typhöser Art bei Hunden beobachtet, welche nach einigen Tagen letal endeten. **Als Ursache wurde das Baden in unreinem Wasser vermutet** (42). Im Jahre 1898 traten dann in Stuttgart vereinzelt und später seuchenhaft viele Krankheitsfälle auf, welche Klett (41) genau beschrieb. Er machte zum ersten Male genaue Angaben über diese Seuche und gab ihr nach dem Vorkommen schwerer Seuchenzüge im Sommer 1898 in der Gegend von Stuttgart den Namen „Stuttgarter Hundeseuche". Dadurch wurde diese Krankheit von Staupe scharf geschieden, mit welcher sie vorher vermutlich oft verwechselt wurde. Fast zur gleichen Zeit berichtet Albrecht 1899 (2) über eine Hundeseuche in München und hält sie für übereinstimmend mit der oben beschriebenen.

Aus dieser Zeit stammen auch Berichte über Spirochaetenfunde im Verdauungskanal von gesunden und kranken Hunden, insbesondere bei entzündlichen und gangraenösen Prozessen in der Maulhöhle und im Darme des Hundes (75). Es handelt sich hier bei um „Spirochaeten", damals zum Teil noch irreführend als „Spirillen"

bezeichnet, die in Symbiose mit fusiformen Bakterien leben und ubiquitär verbreitet sind. Eine krankmachende Wirkung dieser Mikroorganismen konnte in keinem der beschriebenen Fälle nachgewiesen werden. In den nekrotischen Teilen von ulcerösen Prozessen des ganzen Verdauungstraktus des Hundes und insbesondere bei St. Hds. wurde diesen Spirochaeten später eine aetiologische Bedeutung abgesprochen. Durch diese französischen Vorkriegsarbeiten wurde bereits die Reihe der Untersuchungen über das Vorkommen und die Bedeutung von Spirochaeten bei St. Hds. eingeleitet. Während des Weltkrieges brachte die aetiologische Erkenntnis der Weil'schen Krankheit des Menschen eine neue Wendung der Spirochaetenfrage bei St. Hds. Uhlenhuth und Fromme erkannten 1915 bei kranken Soldaten an der Westfront zum ersten Male die, von ihnen als Spirochaeta ikterogenes bezeichnete Spirochaete als Erreger der Weil'schen Krankheit. Im Tierversuch ließ sich diese Spirochaete leicht auf das Meerschweinchen übertragen und erzeugt dort das typische Krankheitsbild, während die Hunde in vielen Übertragungsversuchen unempfindlich gegen dieses Virus zu sein schienen. Schließlich wurden natürliche Erkrankungen des Hundes an Weil'scher Krankheit beobachtet (50). Der Hund eines Leutnants erkrankte während der Abwesenheit seines Herrn unter den charakteristischen Erscheinungen, wie sie heute als ansteckende Gelbsucht der Hunde bekannt sind. Kurze Zeit nach der Rückkehr des Leutnants erkrankte derselbe mit denselben Krankheitszeichen. In einem zweiten Falle erkrankte ein an der Behandlung eines ikterischen Hundes beteiligter Oberarzt. Unter Angabe der vorhandenen Übertragungsmöglichkeiten nahmen die beiden Autoren an, daß es sich hier um einen zufällig entstandenen Fall von Weil'scher Krankheit des Hundes gehandelt hat, und daß die Krankheit vom Hund auf den Menschen unmittelbar oder mittelbar übertragen worden ist. In einem anderen Truppenteil an der Westfront litt ein Soldat an Weil'scher Krankheit, während gleichzeitig ein an diesem Standort sich aufhaltender Hund weilkrank wurde (85). Die Verfasser wiesen in der Niere einer Ratte, die sich ebenfalls an dieser Stelle aufhielt, Spirochaeten von der Art der Ikterogenesspirochaeten nach. Längere Zeit gelang die Übertragung dieser Spirochaete auf den Hund nicht, bis 1917 von mehreren Forschern vor allem junge Hunde der verschiedenen Rassen erfolgreich mit Spirochaeta ikterogenes infiziert werden konnten.

Nach dem Kriege wurden die Fälle von Weil'scher Krankheit beim Menschen seltener. Vermutlich wurden aber verschiedentlich Weil-Erkrankungen als solche nicht erkannt. Auch beim Hunde wurde sicherlich mancher Gelbsuchtsfall dieser Art für eine Folge des allerdings viel häufiger zugrundeliegenden Duodenalkatarrhs angesehen. Mitte der zwanziger Jahre wurden dann in Deutsch-

land einzelne und in England und Holland enzootische Erkrankungen der Hunde an Ikterus infektiosus mit Spirochaetenfunden beschrieben. Obwohl damals die später aufgeworfene Frage der Gleichheit des Ikterus infektiosus und der Weil'schen Krankheit des Hundes und schließlich auch der St. Hds. noch nicht bearbeitet wurde, ergab die Untersuchung vieler St. Hds.-Fälle, die im Sommer 1921 in Südböhmen und bald darauf bei einer epizootischen Ausbreitung der Seuche in der Gegend von Brünn anfielen, häufig Spirochaetenfunde in den Nieren der erkrankten Tiere, wie sie bei Ikterus infektiosus und Weil'scher Krankheit der Hunde erhoben wurden (55). Die Feststellungen der „Spirochaeta melaenogenes canis", wie sie dieser Autor nannte, leiteten die zahlreichen Forschungen über die Bedeutung der Spirochaeten als spezifische Krankheitserreger bei Krankheiten der Hunde ein.

Klinische Anzeichen und Krankheitsverlauf.

Der Vorbericht ist in den meisten Fällen von St. Sds. unklar, irreführend oder kann überhaupt nicht abgegeben werden, da die undeutlichen Vorläuferanzeichen leicht übersehen werden können. Meist heißt es, daß das Tier plötzlich großen Durst zeigte, dem Appetitlosigkeit und zum Teil auch blutiges Erbrechen folgen. Außerdem fällt nach dem Vorbericht oft ein steifer Gang der erkrankten Tiere auf. Selten wird auch eine Gelbfärbung insbesondere der unpigmentierten Hautstellen genannt. Die Besitzer berichten häufig, daß der Hund verdorbenes Futter, zuviel Fleisch und Knochen aufgenommen habe.

Ähnlich lautet der Vorbericht bei Leptospirose, nämlich daß das Tier erbrochen habe, das Futter verweigere und Gelbsuchtserscheinungen zeige. Letzteres Anzeichen unterscheidet vorerst die Leptospireninfektion von den Vorläuferanzeichen der St. Hds.

Von besonderer Bedeutung ist bei der Untersuchung immer der Allgemein-Eindruck. Die Hunde magern bei St. Hds. rasch ab und liegen teilnahmslos herum, verkriechen sich, sind traurig und matt. Diese, als „uraemische Somnolenz" und „Eklampsie" (eklamptische Krämpfe des ganzen Körpers, besonders der Kau- und Extremitätenmuskeln) (16) bezeichenbaren Störungen führen bald zu ausgesprochener Hinfälligkeit und Koma. Die peripheren Körperteile sind hin und wieder auffallend kühl. Der Blick ist trübe und die Lider werden geschlossen gehalten. Der Rücken wird gekrümmt. Der Kräftezusammenbruch wird oft durch vorausgehendes Stöhnen angezeigt. Die Krankheit kann bereits mit einer starken Hinfälligkeit beginnen (23).

Für die Hundeleptospirose trifft dasselbe zu. Die Niedergeschlagenheit der Tiere gilt hierbei als besonders charakteristisches Allge-

meinsymptom. Schwere Depressionserscheinungen kündigen bei bestehender Gelbsucht meist den Exitus letalis an.

Das Haarkleid der St. Hds.-kranken Tiere ist glanzlos, struppig und spröde. Dasselbe trifft auch für die Hundeleptospirose zu. Die Veränderungen der Haut sind zum Teil für St. Hds. charakteristisch; denn die Hautelastizität geht meist verloren, sodaß gebildete Hautfalten insbesondere am Hals lange bestehen bleiben.

Nach Versagen des Herzens treten Ödeme auf.

Der Ikterus ist, wie oben bereits erwähnt wurde, kein stets vorhandenes Krankheitszeichen der St. Hds. Gehörte er dazu, wäre er früher schon in den Beschreibungen der St. Hds. besonders hervorgehoben worden. Und doch geht er nach den Vorberichten mitunter voraus und deutet dann auf einen ungünstigen Verlauf hin. Bei Leptospirose des Hundes ist der Ikterus das wesentliche Anzeichen. Er kann von der leichtesten Verfärbung der unpigmentierten Hautstellen in allen Graden bis zur tief ockergelben Verfärbung der ganzen Haut angetroffen werden. Daneben bestehen manchmal Elastizitätsverlust der Haut und kleine Hautblutungen insbesondere an den Lippen treten auf. Es wurden aber auch Fälle beobachtet, bei denen die ikterischen Veränderungen mehr in den Hintergrund traten und die stärksten Störungen von Seite des Verdauungstraktus zustandekamen (65).

Noch stärker als die Hautveränderungen sind die Veränderungen der Schleimhäute ausgeprägt. Bei beiden Krankheiten ist die Konjunktiva rot bis tiefrot verfärbt und die Pupille erweitert und starr. Die Lider sind geschwollen, und aus der Lidspalte läuft gelbgrünliches, eitriges Sekret ab. Die starke Gefäßinjektion, die eitrige Konjunktivitis und die Keratitis hinterlassen nach Überstehen der Krankheit nicht selten dauernde Störungen und Veränderungen an den Augen. Mit zunehmender Rötung der Schleimhäute werden diese allmählich ikterisch.

Die palpierbaren Lymphknoten sind bei beiden Krankheiten meist unverändert.

Die Temperatur ist im Frühstadium, das meist unbeachtet bleibt, **nur kurze Zeit mittel- bis hochgradig erhöht und sinkt zunächst kontinuierlich bis zur Normalgrenze.** Mit wachsender Schwäche und Hinfälligkeit tritt dann sogar Untertemperatur als Zeichen des Verfalles ein, wobei sich der Tierkörper kühl anfühlt.

In Leptospirosefällen sinkt ebenfalls die vorher erhöhte Temperatur mit stärker werdendem Ikterus immer weiter, sodaß **bei beiden Krankheiten die bald eintretende Hypothermie ein besonders bemerkenswertes Anzeichen ist.** Die Pulsfrequenz ist anfänglich gesteigert und der harte und oft drahtförmige Puls wird bei St. Hds. allmählich weicher und schwächer.

Die Herzschläge sind unregelmäßig, pochend und beschleunigt. Im späteren Verlauf der Krankheit treten dazu Herzerscheinungen auf, die Folgen von Myokarditiden darstellen.

Im Respirationsapparat findet man ebenfalls bei beiden Krankheiten verschiedenartige Störungen. Die Atmung ist mitunter vertieft, beschleunigt, kurz und angestrengt. Die Nasenschleimhaut ist bei St. Hds. gerötet und trocken. Nur selten besteht bei St. Hds. schleimiger Nasenausfluß, Epistaxis oder Husten. Die Untersuchung des Thorax ergibt manchmal bei beiden Krankheiten Rasselgeräusche und in schweren Fällen sekundäre, katarrhalische Pneumonie, die bei St. Hds. vermutlich häufig durch Fremdkörper verursacht wird (15).

Die Futter- und Getränkeaufnahme ist bei beiden Krankheiten von Anfang an gestört. Während bei Leptospirose von Anfang an Polydipsie vorhanden sein kann, besteht bei St. Hds. neben unstillbarem Durst, sodaß die Tiere alle möglichen Flüssigkeiten aufnehmen, anfänglich oder nach kurzer Zeit Appetitlosigkeit. Das gierig gesuchte Wasser wird oft nicht abgeschluckt, sondern damit lediglich das Maul ausgespült. Als typisches Zeichen für das Vorliegen von St. Hds. gilt es, wenn nach wenigen Tagen ein veränderter Maulgeruch auftritt, der noch nicht stinkend zu sein braucht bei fehlenden makroskopischen Veränderungen der Maulschleimhaut. Auf der rauhen, glanzlosen und gleichfalls trockenen Zunge bildet sich bei St. Hds. ein rotbrauner Belag. Die Lippen sind dunkelrot und die Tonsillen sind ebenfalls stark gerötet und geschwollen. Allmählich wird der Maulgeruch immer stärker und übelriechender. Die Gingiva insbesondere der Schneidezähne ist schmerzempfindlich und gerötet. An einzelnen Stellen kommen Blutungen und kleine Geschwüre zustande, während der Maulgeruch bereits penetrant und aashaft geworden ist. Auf der ganzen Maulschleimhaut und dem Gaumen bilden sich flache und dann tiefere Geschwüre, die mit schmutzig grauem Sekret bedeckt sind und die vor allem an jenen Stellen des Zahnfleisches sich ausbilden, wo die Zähne die Schleimhaut berühren oder drücken. Die Schleimhaut ist hier anfangs entzündlich geschwollen und verändert sich immer weiter, bis sie mißfarbene Erosionen aufweist. Die Temperatur der Maulschleimhaut sinkt, sobald der übelriechende Maulgeruch bemerkt wird. Charakteristisch sind die Veränderungen an der Zunge. Die Zungenspitze wird in vielen Fällen frühzeitig mißfarben und langsam oder plötzlich in den Zustand einer Entzündung versetzt. Diese Glossitis breitet sich immer weiter aus, die Zunge wird lederartig, unelastisch und gefühllos. Schließlich fühlt sich die Spitze an wie totes, unnachgiebiges Gewebe, fast hornartig, und schrumpft immer mehr ein. Ebenso verfallen langsam die Zungenränder der Nekrose. Nach 7—10 Tagen kann der Prozeß bereits soweit fort-

geschritten sein, daß die Zunge bis zu ⅔ abgestorben ist und abfällt. Man nimmt an, daß in etwa ⅓ aller Fälle überhaupt eine leichte bis mittelschwere ulceröse Stomatitis besteht. In verschiedenen Seuchengängen und zu gewissen Zeiten war die heute selten beschriebene Zungennekrose unter den Veränderungen im Verdauungskanal vorherrschend. Der übelriechende, stinkende Maulgeruch tritt häufig schon bei leichter Stomatitis auf. Die Ulcera des Zahnfleisches kommen an den beschriebenen Stellen durch Druck der gegenüberliegenden Zähne auf das spezifisch geschädigte Gewebe zustande (15).

Neuerdings wurde beobachtet, daß auch bei Leptospirose des Hundes ähnliche oder entsprechende Veränderungen in der Maulhöhle der kranken Tiere, wenn auch meist nur schwach ausgeprägt, gefunden werden können (92). In verschiedenen Seuchengängen in Holland und England fanden sich immer schwere Maulveränderungen oder Petechien insbesondere der Gingiva und stinkender Maulgeruch. Jedenfalls ist die Zunge und die Maulschleimhaut auch bei dieser Krankheit fast stets auffallend trocken und heiß. Die Rötung der Bindehaut und der Maulschleimhaut stellt ein typisches praeikterisches Symptom dar. Bei Leptospirose ist die ikterische Verfärbung der Schleimhaut meist die wichtigste und ausgeprägteste Veränderung in der Maulhöhle.

Im Verlauf der St. Hds. werden immer wieder gelegentlich schwere Schluckbeschwerden und Würgen beobachtet, die bei fehlenden makroskopischen Veränderungen der Schleimhaut ungünstig beurteilt werden müssen, zumal wenn sie mit Erbrechen einhergehen. — Eine besondere Rolle spielt im Verlauf beider Krankheitsformen, hauptsächlich aber bei St. Hds., das Erbrechen. Wenigstens ein Brechreiz ist immer vorhanden. Meist kommt es jedoch zu öfterem Erbrechen. Oft beginnt die Erkrankung mit plötzlichem Vomitus, der hartnäckig weiterbesteht. Die Tiere nehmen Speise und Getränk gierig auf und erbrechen sofort wieder die mit Galle oder Blut gefärbte Masse.

Die Untersuchung des Hinterleibes ergibt Schmerzhaftigkeit. Die Tiere stöhnen und weichen bei der Palpation der Magengegend aus. Zum Teil hört man laute Darmgeräusche. Bei St.Hds. sind diese Erscheinungen häufig, bei der Leptospirose der Hunde sehr selten. Als Komplikation wurden Darminvaginationen beobachtet (65).

Die Darmentleerungen sind in beiden Krankheitsfällen qualitativ verschieden. Einmal kann bis gegen Ende der Erkrankung Kotverhaltung festgestellt werden, und ein andermal ist der Kotabsatz nur anfangs unterdrückt oder es ist von vornherein blutiger Durchfall vorhanden. Der Stuhl kann schleimig, blutig und übelriechend werden und durch starke Blutbeimischung über Nacht zum Tode führen.

Die Lebergegend zeigt sich bei länger dauernder St. Hds. vielfach schmerzempfindlich. Bei Leptospirose sind die Leberaffektionen neben den Nierenleiden vorherrschend (92).

Der Harnabsatz ist bei St. Hds. gestört. Anfangs ist Polyurie vorhanden, die in schweren Fällen bald von einer erheblichen Oligurie, ja sogar Anurie abgelöst wird (74). Dann stößt die Harngewinnung auf Schwierigkeiten und bei Druck auf die Harnblase wird viel Urin entleert (23, 27). Der Urin von Tieren mit Leptospirose ist braun bis gelb verfärbt und auffallend viskös (1). Die Befunde der chemischen und mikroskopischen Harnuntersuchung sind von besonderer Bedeutung. Der Harn von St. Hds.-kranken Tieren hat ein erniedrigtes spezifisches Gewicht und meist starken Eiweißgehalt (55, 92); Gallepigment, Indican und Azeton sind durch die Darmaffektionen immer vermehrt. Die Zuckerreaktion ist nicht immer positiv. Im Mikroskop findet man im Sediment oder Zentrifugat solchen Harnes polymorphkernige Leukozyten, eine sehr große Menge organischer Elemente aus Blase und Niere, ungeheuer viel Zylinder und Nierenzellen und schließlich auch Erythrozyten (90). Der Chloridgehalt des Harnes ist herabgesetzt (15). Bei Leptospirose findet man neben ikterisch verfärbten Nierenzellen viele granulierte Harnzylinder. In größeren Untersuchungen wurde die Bedeutung der funktionellen Nierenstörungen bei der St. Hds. klargelegt (74, 92). In fast allen Fällen besteht eine lymphozytäre interstitielle Nephritis, die dauernde Schäden hinterlassen kann, wie sie besonders beim protrahierten Verlauf der St. Hds. gefunden werden können (58). Die Beziehungen dieser Nierenleiden zu den Veränderungen im Verdauungstraktus sind nicht einwandfrei geklärt. Fehlen Erscheinungen vonseiten des Darmes, so kann man doch zu Beginn der Krankheit, hauptsächlich auf Grund der Harnuntersuchung eine akute Nephritis feststellen (92). Schwere Nierenschädigungen akuter und chronischer Art, Veränderungen im Magen-Darmkanal der beschriebenen Art machen eine klinische Unterscheidung von uraemischen Zuständen oft unmöglich (73). Wegen des vermehrten N-Gehaltes des Blutes können diese Erscheinungen als azotaemische Uraemie bezeichnet werden (33). Die klinischen Symptome ähneln so stark dem Bilde einer schweren akuten Uraemie, daß viele Autoren die Krankheit nach diesem Zustand benennen. Die Befunde sprechen gegen die Meinung, daß die schweren Nierenaffektionen sekundäre Erscheinungen sind (20). Entsprechend diesen Befunden wurde die Leptospirose der Hunde in Holland nach dem dominierenden Symptom „azotaemische Uraemie" bezeichnet (39). Eine besonders wertvolle Unterstützung des positiven Untersuchungsergebnisses des Harnes stellte die festgestellte Leptospirurie dar, die in vielen Fällen diagnostiziert werden kann und auch bei St. Hds. nachgewiesen werden kann.

Zweifellos werden die nervösen Störungen bei St. Hds. nicht immer genügend eingeschätzt, sodaß mancher Fall mit Staupe und anderen Krankheiten, die mit Erscheinungen von seiten des Zentralnervensystems begleitet sein können, verwechselt wird. Im Schrifttum ist immer wieder von nervösen Zuckungen und Lähmungen die Rede. Es wird sogar eine besondere, nervöse Form der St. Hds. beschrieben neben einer gastrointestinalen, die mit Muskelschmerzen, Lähmungen der Nachhand und (selten) mit totaler Paralyse einhergeht (71). Der Vorbericht gibt mitunter bereits einen dem Muskelrheumatismus ähnlichen steifen Gang an. Im Frühstadium kann man eine auffallende Trägheit, Wanken, Unvermögen aufzustehen und vollständige Bewegungslosigkeit beobachten. Die Symptome können plötzlich eintreten. Die Muskulatur des ganzen Körpers ist gespannt, das Tier macht einen Katzenbuckel und der Gang ist gespannt und schwankend (61). Die Krankheit kann von klonischen Krämpfen, insbesondere der Kopfmuskulatur (15) aber auch des ganzen Körpers begleitet sein (23, 64). In Epizootien fielen hochgradige nervöse Störungen, Krämpfe und Depressionserscheinungen auf (25). Solche Veränderungen im Zentralnervensystem können im Verlauf der Krankheit wieder verschwinden. Auch in diesem Punkte zeigt die Leptospirose des Hundes große Ähnlichkeit mit der St. Hds., denn das starke Muskelzittern und die gelegentlichen Lähmungen bei Leptospirose, sowie das Versagen des Wärmezentrums und die erheblichen Muskelschmerzen erinnern an ähnliche Erscheinungen bei St. Hds. und entsprechen den Symptomen dieser Art bei der Weilschen Krankheit des Menschen (39).

Im Blut der Hunde, die mit der einen oder anderen Krankheitsform behaftet sind, werden erhöhte Erythrozytenzahl, Erhöhung des Hb-Wertes und neutrophile Leucozytose nachgewiesen. Im Blut von Leptospirose-Hunden können zu Beginn der Krankheit Leptospiren gefunden werden.

Der Verlauf der St. Hds. ist in den weitaus meisten Fällen akut und selten subakut bis chronisch (57). Es wird aber auch eine chronische Form beschrieben, zu welcher der Verlauf der Krankheit in sporadischen und enzootischen Fällen von vornherein hinneigen kann (88). Die bekanntesten Abweichungen sind durch das Ausbleiben ausgeprägter Veränderungen im Maul und im Zentralnervensystem dargestellt. Die Krankheitsdauer beträgt durchschnittlich 3—7 Tage. Daneben kennt man eine perakute Form, die ohne vorausgehende Symptome mit plötzlicher Hinfälligkeit und meist mit stark blutigen Stühlen in wenigen Stunden tödlich endet. Bei chronischem Verlauf kann die Krankheit selbst noch nach mehreren Wochen zum Tode führen. Für den Verlauf der Leptospirose des

Hundes ist im allgemeinen der Grad der Gelbsuchterscheinung maßgebend. Die meisten Erkrankungen verlaufen akut oder bei schwerem Ikterus perakut (39). Als besondere Form der Krankheit wird eine haemorrhagische Form beschrieben, die vor allem unter den Erscheinungen einer schweren Magen-Darmentzündung verläuft (65). Demgegenüber wurde eine chronische Form beobachtet, die nur schwach ausgeprägte Symptome aufweist und ohne Ikterus letal enden kann (37). Im Durchschnitt beträgt die Krankheitsdauer bei Leptospirose 2—6 Tage. Einmal wird die Inkubationszeit mit 7—30 Tagen angegeben (1).

Die Krankheitserkennung.

Die Diagnose stützt sich nach dem Vorgesagten bei St. Hds. auf die Feststellung stark verminderter Hautelastizität, starker Injektion der Skleralgefäße, subnormaler Temperatur, Trägheit und Mattigkeit, der ulcerösen Stomatitis, der Glossitis und Zungennekrose, der schweren Magen-Darmerkrankung, des veränderten Kotes, der schweren Nephritis, welche ihrerseits auf Grund von Polyurie, Polydipsie und vor allem auf Grund der positiven Harnbefunde diagnostiziert wird. Der Harnbefund ist von besonderer Bedeutung für die Diagnosestellung (74). Dazu kommt als besonders wichtiges Symptom noch das anhaltende Erbrechen. Ferner gibt das seuchenhafte Auftreten der Krankheit Anhaltspunkte für eine Frühdiagnose. Die Frühdiagnose „St. Hds." ist durch die Feststellung von Harnstoff im Blut bereits zu einer Zeit möglich, zu der die Eiweißreaktion des Harnes noch keinen Aufschluß gibt (32).

Die Diagnose „Leptospirose" stößt mitunter auf große Schwierigkeiten, da das Symptomenbild oft nur undeutlich ausgebildet ist. Atypische Fälle ohne Gelbsucht und chronische Formen geben viele Verwechslungsmöglichkeiten mit anderen Krankheiten. Akute Gelbsuchtsfälle bei Hunden müssen jedoch praktisch immer als Leptospirose-Krankheit angesehen werden (36). Unbegründbare Lähmungen, Krämpfe und nervöse Zustände müssen immer für leptospiroseverdächtig angesprochen werden (36). Die sicherste Stütze für die einwandfreie Diagnose bilden der akute Ikterus, die epizootische Ausbreitung und der mikroskopische Nachweis der Leptospiren neben einer starken Skleralgefäßinjektion. Der Kulturversucht mit Punktionsblut, wie er bei der Weilschen Krankheit des Menschen vor Eintritt der Gelbsuchtserscheinungen ausgeführt wird, kommt auch während des Anfangsstadiums der Leptospirose in Frage, da die Leptospire in den ersten Tagen im Blute der Tiere kreist. Bei den Hunden wird anstatt dessen die Meerschweinchenimpfung vorgenommen (39). Auch serologische Reaktionen können die Diagnose sichern.

Differentialdiagnose.

Für die St. Hds. haben vor allem die Vergiftungen differentialdiagnostisches Interesse, zumal die Besitzer immer an eine solche denken. Als Vergiftung kommt aber nur jene durch Brechnuß in Frage, wobei die Empfindlichkeit bei Berührung und bei Geräuschen Unterscheidungsmöglichkeiten gibt (21). Ferner das einfache Blutbrechen in der Säugezeit, allerdings mit fehlenden Allgemeinerscheinungen (21). Das verschiedene Alter der am häufigsten erkrankten Tiere und die besonderen Erscheinungsformen der Staupe, ohne Geschwüre und ohne Trockenheit des Mauls, sondern mit schaumigem Sekret sind die wichtigsten Unterschiede zwischen Staupe und St. Hds. (41, 44). Gegen Magendarmaffektionen einfacher Art und gegen die Erscheinungen einer Fleischvergiftung sprechen die epizootische Verbreitung der St. Hds., die Veränderungen im Maul und mitunter auch der Vorbericht. Gegen ulceröse Stomatitiden auf anderer Grundlage sprechen die schweren Allgemeinerscheinungen und die Veränderungen im Magen-Darmkanal (15, 23). Schwierig ist mitunter die Unterscheidung von fortgeschrittenen Auswirkungen obturierender Fremdkörper, von schweren Nephropathien und Cystitiden anderer Herkunft (92). Bei einfachem Magendarmkatarrh kann nie die Möglichkeit des Vorliegens einer milden Form der St. Hds. ganz ausgeschlossen werden, sodaß viele Forscher daran erinnern, bei schweren Magendarmleiden immer an St. Hds. zu denken. Der Seuchencharakter der Krankheit ist immer ein besonders wertvoller Anhaltspunkt. — Für die Differentialdiagnose der Weilschen Krankheit des Hundes sind die verschiedenen Ikterusmöglichkeiten wichtig. Dieser kann durch die verschiedensten mechanischen und parasitären Einwirkungen zustandekommen und einen Ikterus infektiosus vortäuschen. Auch die Piroplasmose der Junghunde (insbesondere der Jagdhunde), die in den Tropenländern und im südlichen Europa vorkommt, spielt hier eine Rolle. Sie verläuft unter den Erscheinungen einer hochgradigen Blutarmut, in akuten Fällen mit Gelbsucht, Hämoglobinurie, Fieber und Lähmungen. — Ikterusfälle mit den Symptomen einer Allgemeininfektion berechtigen die klinische Diagnose „Ikterus infektiosus" (52). Klinisch ist eine Unterscheidung zwischen klinisch-infektiösem und ätiologisch-infektiösem Ikterus nicht möglich (52). Als Unterschiede zwischen St. Hds und Weilscher Krankheit des Hundes, d. h. zwischen den Krankheitsformen, die neuerdings als identisch bezeichnet werden, werden verschiedene Befunde geltend gemacht. Bei der Weilschen Krankheit des Hundes fehlen in den meisten Fällen die Schleimhautveränderungen und der aashafte Geruch, ferner die Milzschwellung und das Blutbrechen, während manchmal Petechien der Schleimhäute und in perakuten Fällen nur undeutlicher

Ikterus vorhanden waren (65). Ein anderer Verfasser unterscheidet die beiden Krankheiten hauptsächlich wegen den starken Leberschädigungen d. h. dem Ikterus, den fehlenden Geschwüren und Gefäßwandveränderungen bei Leptospirose und der schweren Nierenveränderung (56). Diesen Darlegungen stehen neuere Untersuchungen gegenüber, in denen die gefundenen Übergangsformen und die Spirochaetenfunde weitgehende Zusammenhänge zwischen den beiden Krankheiten erkennen lassen (92). Es soll auch eine Verwandtschaft der St. Hds. zur Syphilis gegeben sein, da die Gefäßwandalterationen, die interstitielle Nephritis und die Bildung von Narben nach Entzündungsknoten auf den serösen Häuten eine gewisse Übereinstimmung erkennen lassen (56).

Pathologisch-anatomischer Befund.

Die zur Sektion gelangenden Tierkörper von Hunden, die an St. Hds. verendet sind, sind oft auffallend steif ;ihre Beine unbeugsam (21). Ein deutlicher uraemischer Geruch weist bereits auf die Krankheit hin (92). Die Farbe der Muskulatur ist dunkler als normal (21); das Muskelgewebe selbst von Kalkablagerungen durchsetzt (84). Vielfach zeigt der Tierkörper auch oligaemische Kachexie, die allerdings bei Leptospirose häufiger ist (1, 86). Die pathologisch-anatomische Unterscheidung beider Krankheitsformen ist bei der äußeren Betrachtung der Tierkörper insbesondere durch den Ikterus möglich.

Das Vorkommen von Blutungen in der Muskulatur von Leptospirose kranken Hunden wird selten beschrieben, jedoch wurden Fälle beobachtet, mit ausgedehnten Gewebs- und Organblutungen in der Haut, Unterhaut und in den Muskeln (39).

Im Magen und Darm schwanken die Veränderungen zwischen den unbedeutendsten Schleimhautschwellungen und den schwersten Entzündungen, Ulcera und haemorrhagischen Erosionen. Die Magen-Darmschleimhaut ist meist gerunzelt oder in Falten gelegt und wenigstens geschwollen oder hyperaemisch. In milden Fällen und zu Beginn der Krankheit ist sie dunkel verfärbt, aufgelockert oder hyperaemisch und gerötet. In länger dauernden Prozessen schließen sich gewöhnlich blutige Imbibitionen der ganzen Schleimhaut an, die durch verstreute Blutungsherde, streifige Blutungen insbesondere auf den wulstartigen Längserhebungen und durch diffuse Blutungen dargestellt sind und vor allem in den vorderen Darmabschnitten angetroffen werden. Gleichzeitig wird die Schleimhaut brüchig. Es bilden sich anormale Schleimhautbeläge oder es tritt Blut in kleineren oder größeren Mengen aus. Im Duodenum sind diese Beläge anfangs meist braungelb, schwer abwischbar und werden dann mehr gelbgrau und mit Blut durchmischt bis pechschwarz und klebrig

(71). Der Darminhalt kann blutig schleimig oder bei längerer Krankheitsdauer schiefergrau oder mit Blutgerinnsel durchsetzt und dunkelbraun, dickflüssig oder eine sehr dünnflüssige Masse sein (15, 23). Als charakteristische pathologisch-anatomische Befunde bezeichnet man bei St. Hds. die aus diesen kleineren Veränderungen entstehenden schweren haemorrhagischen Entzündungen insbesondere des Magens und der großen Darmabschnitte. Der Enddarm ist daran nicht so stark beteiligt. Es bilden sich zahlreiche schwere Schleimhautgeschwüre, zum Teil mit scharfen Rändern (71), oder Erosionen mit infarktartigen Veränderungen (55). Die Epitheldefekte, die sich gerne im Pylorusteil ausbilden (15) und meist mit nekrotischen Prozessen einhergehen, die bis zur Mucosa reichen (24), können große Ausdehnung haben. Eine besondere Auslegung erfuhren die schweren haemorrhagischen Entzündungen in der Erklärung, daß sie als sekundäre Infektionserscheinungen aufgefaßt werden können nach einer vorher entstandenen primären haemorrhagischen Diathese (20). Histologisch fiel eine Leucozyteninfiltration mit Proliferation der bindegewebigen Anteile des interglandulären Gewebes des Magens auf (24). Die nekrotischen Veränderungen können sogar noch Teile des Muskelgewebes einschließen. Nur selten sind auch Zwerchfellschäden vorhanden (92). Ähnliche, aber im allgemeinen nicht so schwere Veränderungen des Magendarmtraktus werden bei der Leptospirose beschrieben. Hierbei findet man außer den häufigen Gefäßinjektionen im Magen-Darmkanal stellenweise auf der Serosa (92) Blutungen. Der Darminhalt ist oft ebenfalls blutig (86). Daneben sind bei schweren Gelbsuchtserscheinungen auch die Eingeweide ikterisch verfärbt (1).

Die Berichte über die Leberschädigungen decken sich bei St. Hds. nicht. In einigen Fällen werden keine oder nur geringe Leberveränderungen in Form von Vergrößerungen, Erweichung oder leichter Stauung bis starker Hyperaemie oder geringe Fettinfiltration, insbesondere im linken Leberlappen, beschrieben (21, 66). In anderen Berichten ist von einer Leberdegeneration die Rede und von Bindegewebsproliferation in protrahierten Fällen (55). Auch Gallefarbstoffablagerungen kommen vor (24). Bei erheblichem Ikterus war die Galle nicht gestaut (66). Für die Leptospirose des Hundes geben die Beschreibungen an, daß die Leber meist geschwollen und blaß (65), von Blutungen durchsetzt sein kann oder erbsengroße Herde enthält (1). Dieselben Befunde werden auch bei den Impftieren erhoben (92). Es wird aber auch schwere Leberdissoziation angegeben (39).

Die Milz ist bei St. Hds. meist vergrößert (55) und enthält sehr viel Blut (24). Die leichte bis hochgradige Milzschwellung stimmt mit den Milzveränderungen bei der Weilschen Krankheit des Menschen überein (86).

Die Pankreasschäden bei St. Hds. sind durch Schwellung, Hyperaemie oder Nekrosen dargestellt (24, 92). Die Langerhansschen Zellhaufen sind hierbei unverändert (55). Die Ausführungsgänge sind komprimiert, die funktionstragenden Zellen des Organs jedoch intakt (24).

Die mesenterialen Lymphknoten sind geschwollen und weisen zellige Exsudation auf (23, 24).

Außerdem findet man in der Bauchhöhle starke Injektionen des Peritoneums (64), hauptsächlich an den Stellen, wo eine Berührung mit dem Magen oder dem Darm statthat. Dasselbe trifft auch für die serösen Häute und die Lymphknoten der Weil-kranken Tiere zu (65). Das seröse Exsudat der Bauchhöhle ist manchmal vermehrt (1).

Die Nierenveränderungen nehmen auch in pathologisch-anatomischer Hinsicht bei St. Hds. eine vorherrschende Stellung ein. Bereits makroskopisch fallen graugelbe bis braune Radiärstreifen in der Rinde auf, Blutungen unter der Kapsel, höckerige Beschaffenheit der Oberfläche mit vielen Einziehungen und flächenhafte Blutungen (24). Auf der Schnittfläche stellt man eine starke Hyperaemie oder kleine Blutungen fest (15, 23, 55). Bei chronischer St. Hds. treten diese Erscheinungen stärker hervor (57). Histologisch stellen diese Veränderungen seröse Exsudationen oder herdweise, zellige Infiltrationen im Interstitium und in den Glomerulis dar. Im Epithel der Harnkanälchen spielt sich ein Degenerationsvorgang ab (15, 84). In älteren Fällen ist das Interstitium proliferiert und die Glomeruli, die Harnkanälchen und besonders die Baumann'sche Kapsel hyalinisiert (55, 84). In Frühfällen wurden die Glomeruli unverändert und Blutungen in den gewundenen Harnkanälchen bei einer interstitiellen Entzündung angetroffen (24). Häufig finden sich neben Formolpigment, Blut- und Gallefarbstoffen auch andere Pigmente im Epithel der Harnkanälchen und in den Entzündungsherden vor (26). Im allgemeinen herrscht das Bild einer herdförmigen, interstitiellen Nephritis vor, die von lymphozytärem und solchem Charakter ist, wie sie nur bei Infektionskrankheiten gefunden wird (56). Fast stets können außerdem Kalkablagerungen in den Epithelien der Harnkanälchen und mitunter im Bindegewebe gefunden werden (84). Nach Überstehen der St. Hds. wird später meist eine interstitielle Nephritis festgestellt (74). Die Veränderungen in den Nieren der an Weilscher Krankheit gestorbenen Hunde entsprechen diesen beschriebenen Entzündungs- und Degenerationsprozessen. Die Schäden des Interstitiums entwickeln sich aus einer embolischen Nephritis (37).

Die Harnblase ist bei St. Hds. meist prall gefüllt und blaßrot (21, 23). Sie kann schwere entzündliche Veränderungen zeigen (92). Bei Ikterus infektiosus wurde blutiger Harn beobachtet (1).

Im Herzen sind oft große Blutgerinnsel vorhanden und ist die linke Kammer mitunter vergrößert (24). Das Perikard und Epikard ist häufig mit Ecchymosen besät. Der Herzmuskel ist brüchig und gestreift (20, 23). Histologisch beurteilt befindet sich das Gewebe des Myokards im Zustand der Degeneration (15, 24). Analoge Blutungen sind im und unter dem Epikard, Endokard und im Perikard bei Ikterus infektiosus (1, 39). Im linken Vorhof und vor allem in der Arteria pulmonalis, aber auch in anderen Gefäßen werden typische Veränderungen angetroffen. Die hier vorhandenen Alterationen kommen durch primär entzündliche Veränderungen zustande (55) und stellen eine „ulceröse Entarteritis" (73) oder eine „lineare, canalisierte, proliferierende Entarteritis" dar (76), wie die Bezeichnungen der Autoren lauten. Diese Entzündung reicht bis zur Media in die Tiefe. Die Ursache dafür ist nicht klar. Vorausgegangene Staupeerkrankungen sollen praedisponierend wirken und eine infektös-toxische Grundlage soll gegeben sein (48). In den Entzündungsherden schlägt sich später Kalk ab und in älteren Fällen bildet sich Granulationsgewebe (76). Überhaupt sind die Verkalkungen an den verschiedensten Stellen des Körpers bei St. Hds. von besonderem Interesse (84). In großer Ausdehnung sind sie im Endokard, im Aortenbogen und gelegentlich auch an anderen Stellen zugegen. Ihre Entstehungsursache ist unklar. Vielleicht spielt die Störung der Nierentätigkeit, die den Eiweißgehalt des Blutes und die Kalklöslichkeit vermindert, dabei eine Rolle, da alle anderen Entstehungsmöglichkeiten weniger wahrscheinlich sind (84).

Die pathologisch-anatomischen Veränderungen des Respirationsapparates bei St. Hds. sind durch Lungenblutungen (66), Bronchopneumonien und Pneumonien (20) sowie durch Lungenödeme (92, 24) gekennzeichnet. Einzelne Lungenläppchen weisen stark vermehrte Konsistenz auf durch Verkalkung der elastischen Fasern (84). Solche diffuse, herdförmige und subpleurale Blutungen finden sich ebenfalls in den Lungen bei Ikterus infektiosus (39, 65, 92, 1).

In der Maulhöhle sind die ulceröse Stomatitis und die Zungennekrose für St. Hds. bezeichnend (73), wobei das oberflächliche Schleimhautepithel nekrotisch wird und auch die unteren Schichten des submukösen Bindegewebes sich zellig infiltrieren (24). Gelegentlich entstehen im Verlaufe der St. Hds. auch im Kehlkopf Verkalkungen und oberflächliche, graue Knötchen, Schleimhautverdikkungen und andere Veränderungen (84, 92). Häufig besteht Tonsillitis (92). An pathologisch-anatomischen Befunden im Zentralnervensystem erhebt man mitunter eine Hyperaemie der Meningen (23).

Behandlung.

Die medikamentöse Therapie der St. Hds. ist schwierig und wird von vielen Autoren als fast aussichtslos bezeichnet (44). Dabei spielt der Umstand eine Rolle, daß viele Fälle erst spät erkannt werden und oft erst beim Erscheinen des andauernden Erbrechens vorgestellt werden (21). Auch täuschen die anfänglich leichten Krankheitszeichen über die Schwere der Erkrankung hinweg. Manche überraschenden Behandlungserfolge können vielleicht damit erklärt werden, daß keine einwandfreie St. Hds. vorlag (92). Es wurden die verschiedensten Arzneimittel ausprobiert und einige davon bis zu einem gewissen Grad wirksam befunden. Erfolge wurden erzielt mit Wismutpräparaten (insbesondere bei Beginn der Krankheit), Pallicid (29), mit Spirobismol solubile, welches die Magendarmerscheinungen günstig beeinflußt, als unangenehme Nebenwirkung aber Muskelzuckungen bedingt (6), mit Leberextrakt und Natriumchlorid, um das verloren gegangene Blut zu ersetzen (10), mit Oleum Ricini und Kalomel (21), mit Introcid im Frühstadium (27), mit Staphylokokken-Yatren (61), durch subkutane Terpentininjektionen (11), durch rektale Applikation von Ichthargol und physiologischer Kochsalzlösung, ferner mit Argentum nitricum-Pillen gegen Erbrechen und Phlogetaninjektionen gegen den Temperaturfall (92). Eine zuverlässige kausale Therapie der St. Hds. gibt es noch nicht. Die Krankheit läßt sich aber durch verschiedene therapeutische Maßnahmen günstig beeinflussen. Von großer Wichtigkeit ist die Diät, insbesondere die Milchdiät für die Niere, Wärme und die symptomatische Behandlung der Stomatitis (21, 44, 70). Perorale Applikationen sollen wegen der starken Neigung zum Erbrechen vermieden werden und Fleischkost, um den Durchfall nicht zu fördern (8). Nach der Methode der Wiener Klinik sind Magendarmspülungen mit gut temperierter, schwacher Kochsalzlösung besonders wertvoll. Um den Blutverlust auszugleichen infundiert man physiologische Kochsalzlösung oder injiziert diese subkutan (41), wodurch auch die Schwäche dann günstig beeinflußt werden kann. Außer der symptomatischen Behandlung des Erbrechens, der Maulveränderungen kommt nach den neueren aetiologischen Forschungen die Behandlung mit Sera in Frage. Mit spezifischem Weil-Serum des Menschen konnten mehrere Fälle von St. Hds. zur Heilung gebracht werden (57). Ähnliche Behandlungserfolge mit Serum wurden auch in anderen Fällen (51) und ebenso bei der Verwendung eines eigens für die St. Hds. hergestellten Serums erzielt, das auch bei weilkranken Menschen wirksam war (67). Im allgemeinen kann gesagt werden, daß die Therapie der St. Hds. immer noch unzulänglich ist, daß oft durch zuviel Tun geschadet wird (21), da in mehreren Fällen die Heilung ohne besondere thera-

peutische Maßnahmen schneller zustande kam als in jenen, die durch verschiedene Maßnahmen soweit gebracht werden konnten (10). — Die Therapie der Weilschen Krankheit des Hundes wird erfolgreich mit Antispirochaetenserum durchgeführt, womit eine passive Immunität erzielt werden kann (65). In England findet ein polyvalentes Pferdeserum Verwendung, welches besonders in Frühfällen von Leptospirose gute Wirkung entfaltet. Ähnliche Resultate können mit spezifischem Weil-Serum des Menschen hervorgerufen werden (65). In anderen Fällen waren alle Behandlungsmethoden unwirksam, sodaß eine therapeutische Beeinflußbarkeit mit den bekannten Mitteln bei Ikterus infektiosus geleugnet wird (1). Mit Bismuto-Yatren konnten die Spirochaeten im Bauchhöhlenexsudat zum Verschwinden gebracht werden (1). Ferner kann durch Säuerung des Harnes in vivo mittels Gaben von Ammonium chloratum eine Abtötung der Spirochaeten im Harn bewirkt werden (38). Atoxyl fördert die Heilung nicht (1).

Vorhersage.

Bei einwandfrei festgestellter St. Hds. ist die Aussicht auf Heilung meist ungünstig, vor allem aber wenn die Tiere nicht sehr frühzeitig zur Behandlung gelangen (71) und es sich um ältere Tiere handelt oder um plötzlich entstandene Krankheitserscheinungen (15). Als ungünstige Zeichen gelten ferner schwere Allgemeinerscheinungen, unstillbares Erbrechen und starke geschwürige Veränderungen (23). Anderseits ist bekannt, daß in verschiedenen Seuchengängen die schwersten Ulcera überraschend schnell ausheilten (23). Je nach den besonderen Erfahrungen muß die Prognose in den verschiedenen Seuchenzügen verschieden gestellt werden. Starke Muskelzuckungen insbesondere im Bereich des Muskulus temporalis (fühlbar durch Handauflegen) und schweres Atmen weisen meist auf einen baldigen tödlichen Ausgang hin (23). Nach Überwinden der schweren Störungen treten mitunter schnelle Heilungen auf. Die Genesung dauert 2—3 Wochen. Etwa die Hälfte bis ¾ aller Krankheitsfälle führen zum Tode. Zu den selten beobachteten Nachkrankheiten zählen Lähmungen der Nachhand, chronische Nephritis (92, 74), Taubheiten (23), Polydipsie, Polyurie, Spuren von Eiweiß im Harn und Heißhunger mit sofort nachfolgender Appetitlosigkeit. (71). — Die Prognose bei Leptospirose des Hundes richtet sich ebenfalls nach dem jeweiligen besonderen Verlauf der seuchenhaften Krankheitsfälle und ist bei akutem Verlauf im allgemeinen ungünstig zu stellen (39). Daneben bietet die Intensivität des Ikterus Anhaltspunkte für die Voraussage (1). Oft verbleiben nach dem Überstehen des Nierenleidens längere Zeit noch ikterische Veränderungen (39).

Vorbeugung.

Eine sichere Prophylaxe ist unmöglich, solange die aetiologischen Verhältnisse bei St. Hds. nicht restlos geklärt sind. Soweit die Forschungsergebnisse heute einen Einblick gewähren, ist die wichtigste prophylaktische Maßnahme die **Rattenbekämpfung** (36, 67) (vergl. Seuchenkunde). Als medizinische Prophylaxe kommt die Anwendung von Vaccinen und spezifischen Sera in Frage (67). Zur Prophylaxe der Leptospirose des Hundes ist die Rattenbekämpfung nach den Berichten aus verschiedenen Ländern die wichtigste und ausschließliche Maßnahme (39).

Ursachenforschung.

Die Frage über die Ursache der St. Hds. ist seit der Kenntnis dieser Krankheit in den Vordergrund tierärztlicher Forschung getreten; denn die immer wiederkehrenden schweren Seuchenzüge, die stets da und dort auftretenen Einzelfälle waren Grund, die Frage mit Eifer zu betreiben. Die klare Erkennung der Ursache würde dem Tierarzt nicht nur die Möglichkeit geben, den meist schwer leidenden Tieren erfolgreich helfen zu können, sondern darüber hinaus bei der Bedeutung der Hundezucht für Heer und Wirtschaft volkswirtschaftliche Bedeutung haben. Die große Zahl der angestellten Untersuchungen und aufgestellten Theorien zeigten aber bald die Schwierigkeiten dieses Problems für die Lösung der Fragen. Ein Teil der aetiologischen Forschungen über St. Hds. führte zu dem Schluß, daß diese Krankheit auf einer bakteriellen Grundlage zustandekomme. Von besonderer Bedeutung sollen in diesem Zusammenhang die Kolibakterien sein, die auch mitunter bei St. Hds. nachgewiesen wurden (46) und bei Überanstrengung der Tiere die Gelbsuchtserscheinungen bedingen sollen (9). Das Bakterium coli commune, welches saprophytisch im Hundedarm lebt, soll durch die praedisponierende Wirkung von Erkältung, schädlichen Nahrungsstoffen, Aufregung und Überfütterung neben Stoffwechselprodukten an dem im Verdauungstraktus entstandenen locus minoris resistentiae eine krankmachende Wirkung entfalten (11). Neben äußeren Insulten und Giftwirkungen sowie der Wirkung schwer verdaulicher Stoffe auf den Darm soll danach in der zweiten Phase der Entstehung der Veränderungen insbesondere die Giftwirkung des Kolibakteriums nach Versagen des lymphoiden Abwehrapparates des Darmes, dazu führen, daß nach Eindringen der Bakterien in die Leber dort eine Entzündung entsteht mit Aufsaugung der sezernierten Galle. Dadurch tritt zuerst eine ikterische Veränderung des Harnes in Erscheinung und schließlich dann auch der Ikterus des ganzen Tierkörpers. Ferner verursachen das aus den Darm-

und Mesenteriallymphknoten gezüchtete Bakterium Koli und eine Proteusart bei Injektion, aber nicht bei Verfütterung, eine haemorrhagische Magendarmentzündung, die zum exitus letalis führt (23). Auch in einem anderen Falle konnte durch Injektion von Kolibakterien eine Magendarmaffektion hervorgerufen werden, wodurch der Beweis gegeben sein soll, daß die St. Hds. eine Toxaemie durch Koli-Bakterien ist. Oft wurde auch eine Fleischvergiftung als Ursache der St. Hds. angenommen (29), da der Vorbericht vielfach darauf hinweist. In einem Falle besagte z. B. der Vorbericht, daß das Tier Speisereste vom Boden einer Wirtschaft aufgenommen habe. Die aetiologische Untersuchung ergab die Anwesenheit von Septikaemie-Erregern. die sich in Kulturen verhielten, wie solche von der Paratyphus- und Gärtnergruppe und in natürlichen Krankheitsfällen diese im Darm lebenden Bakterien bei Darmwandschädigungen die primäre Ursache für die Entstehung des Krankheitsbildes einer Fleischvergiftung sein können (22). Durch Aufnahme von verdorbenen und zersetzten organischen Stoffen und insbesondere von Fleisch soll diese, als Vergiftung zu wertende Krankheit zustandekommen (25). Bei der Aufnahme von unverdaulich großen Fleischmengen, die noch nicht in Gärung oder Fäulnis übergegangen sein müssen, **und von Verunreinigungen, wie z. B. Jauche und Grubeninhalt** kann durch Resorption von septischen Stoffen und durch Mikroorganismen diese „intestinale Sepsis" entstehen (44). Ungeeignetes Futter, Zuckerwaren und Anstrengung seien praedisponierende Faktoren für die Entstehung dieser Krankheit (21). die auch als Ernährungsstörung aufgefaßt werden könne (12) oder Diätfehler als Ursache haben könne (10). Die Frage, ob filtrierbare Toxine die Ursache der St. Hds. darstellen können, wurde verneint, da die subcutane Verimpfung von infektiösem Material aus dem Magen und Darm kranker Hunde andere Hunde nicht beeinflußte, auch nicht bei peroraler Applikation oder nach Neutralisierung der Magensäure (80). Nach der Passage eines Reicheltfilters wurde das Material wirkungslos. Der üble Maulgeruch soll neben anderen Symptomen auf eine Eiweißvergiftung hinweisen (68). Entgegen diesen Feststellungen lasse aber der pathologisch-anatomische Befund keine Wirkung von verdorbenem Futter oder eine Intoxikation, sondern eine Bakteriaemie vermuten (24). Während man auf Grund der epizootischen Ausbreitung der Seuche eine Infektionskrankheit annehme, müsse man auch die Möglichkeit beachten, daß ein Erreger mit spezifischer Wirkung für die Entstehung von Geschwüren im Darm lokale Veränderungen schaffen kann, die sekundärer Natur sind (41). Vielleicht entstehen die klinischen Erscheinungen durch Übertritt von Stoffwechselprodukten in das Blut, nachdem ein fixes Agens die Magen-Darmwand primär geschädigt habe (2).

Andere Autoren wiesen in Geschwüren des Magens und des Darmes Staphylokokken nach, denen sie insbesondere bei ulcerösen Zuständen eine Bedeutung zumaßen, und die sie mit Staphylokokken-Yatren vernichten konnten (61). Meist konnte man jedoch mit Material, in dem man die Ursache der St. Hds. gefunden wissen wollte, die Krankheit nicht wiedererzeugen. Gegen die Infektionstheorie wurde vor allem die Beobachtung ins Feld geführt, daß die Übertragung von Tier zu Tier nie gesehen wurde und daß die Krankheit fieberlos verlaufe. Als Argument für die Infektionstheorie wird die primäre entzündliche Veränderung in den Arterien (insbesondere der Art. pulmonalis) ulceröser Art genannt und die späteren Kalkablagerungen hierbei, die man nur bei Infektionskrankheiten vorfinde. Dabei sei die Veränderung in der Arteria pulmonalis, in der sich toxische und bakterielle Stoffe anreichern, eine spezifische Erkrankung (48).

In anderen Fällen wurde eine bakterielle Ursache der Krankheit in Abrede gestellt, da sich durch Einverleibung von Hühnereiweiß dasselbe klinische und pathologisch-anatomische Krankheitsbild erzeugen ließ, wie es bei St. Hds. in natürlichen Fällen zugegen war, wobei insbesondere die Veränderungen im Verdauungstraktus nicht unterschieden werden konnten. Danach könne die St. Hds. als ein „anaphylaktischer Zustand" betrachtet werden (20). Auf Grund einer primären, haemorrhagischen Diathese können sekundär bei den Schleimhautveränderungen die entzündlichen Prozesse der Gastroenteritis entstehen. In Amerika vermutete man z. T. als Ursache des häufigen Hundetyphus einen Mangel an bestimmten Stoffen im Futter, auch an Aminosäuren, und beschreibt die große Ähnlichkeit mit einer Vergiftung (69).

Alle diese Anschauungen haben seit der Zeit an Bedeutung verloren, seit der man immer häufiger bei St. Hds. Spirochaeten gefunden hat. Damit sind aber auch aetiologische Beziehungen zum Ikterus infektiosus des Hundes festgestellt. Manche Autoren bezweifeln die besondere Bedeutung der in den Nieren St.Hds.-kranker Tiere gefundenen Spirochaeten, da in mehreren Untersuchungen diese Spirochaeten in den Tieren nicht zu finden waren, sondern nur in Blut und Harn Spirochaeten festgestellt werden konnten, wie sie bei anderen Krankheiten auch vorhanden waren (45). Die Spirochaetenbefunde im Darm von gesunden und kranken Hunden wurden häufig erhoben und eine scharfe Trennung in morphologischer und biologischer Hinsicht von den erwiesen pathogenen Formen, d. h. insbesondere von der Form, die bei St. Hds. in den Nieren gefunden wurde, gemacht (7, 5). Im Darm fällt die oberflächliche Ansiedlung auf. Bei St. Hds. seien sie nicht mehr an Zahl wie bei gesunden Hunden, was gegen die Vermutung spreche, daß diese Organismen bei St. Hds. in das Blut und den Körper vordrin-

gen. Allerdings wird die Wahrscheinlichkeit einer Wirkungsentfaltung im Darm bei manchem Staupe- und St. Hds.-Fall offen gelassen (5 und 74).

Bei anderen St. Hds Tieren wurden zwar Spirochaeten in Nierenschnitten festgestellt aber nicht zugegeben, daß sie eine wichtige Rolle spielen sollen, da eine positive Übertragung auf das Meerschweinchen nicht gelang (48). Dafür sprach auch ein anderer Krankheitsfall, bei dem Spirochaeten in der Niere gefunden wurden, obgleich der Hund vorher nie an einer Nierenaffektion litt, sondern bei einem chemo-therapeutischen Versuch starb (32). Gelegentlich der Forschungen nach den fraglichen Spirochaeten wurden diese nur einmal in mehreren Fällen und zwar in einer bereits fauligen Niere bei St. Hds. gefunden neben Fäulnisbakterien, sodaß die Vermutung auftauchte, daß diese Spirochaeten in allen anderen Fällen, in denen sie beschrieben wurden, postmortal eingewandert sind (19). In Madras wurde eine Hundekrankheit mit ähnlichen Erscheinungen wie bei St. Hds. beschrieben, ohne daß es gelang, einen Erreger nachzuweisen. Nachdem aber meist Rattenbisse vorausgegangen waren, wurde die Krankheit für analog dem Rattenbißfieber des Menschen angesehen, zumal bei letzterem Spirochaeten gefunden wurden (3). In Niederländisch-Indien wurden 106 herrenlose Hunde systematisch auf Spirochaetenbefall untersucht, welcher bei 6Tieren konstatiert werden konnte (43).

Diesen Befunden gegenüber stehen eine große Reihe von Untersuchungsergebnissen, in denen bei St. Hds. und bei Ikterus infektiosus Spirochaeten in den Nieren festgestellt werden konnten Die Zahl der überhaupt festgestellten Spirochaeteninfektionen schwankt. Es wurden bei St. Hds. in 100 Krankheitsfällen bei 97 Tieren diese Spirochaeten gefunden (55), bei 28 Fällen 27 mal (57), in 15 Fällen 5 mal (14), in 4 Fällen zweimal (Babic) und vielfach in wenigen Krankheitsfällen stets diese Organismen nachgewiesen, auch bei dem ausgeprägten Krankheitsbilde einer Uraemie (34). Bei Ikterus infektiosus und den typischen Erscheinungen der Leptospirose des Hundes, wie sie vor allem in schweren Seuchenzügen in England und Holland beobachtet wurden, sind nur wenige Fälle beschrieben, in denen nur einige (1), oder überhaupt keine Spirochaeten gefunden wurden.

Die Angaben über den Sitz der gefundenen Spirochaeten gehen zum Teil auseinander. Die Spirochaeten waren bei St. Hds. zu Klumpen zusammengeballt, zerfallen oder nur spärlich vorhanden und füllten die Nierenkanälchen aus (55, 92). In den imprägnierten Schnitten waren sie nicht an allen Stellen gleichmäßig vorhanden. Sie lagen oft herdweise beisammen und befanden sich in akuten Fällen ausschließlich im Lumen der Tubuli insbesondere in der Nähe der Glomeruli auf verschiedene Stellen der Rinde verstreut.

Sie befanden sich nur selten in den Epithelzellen der Nierenkanälchen und im Interstitium. Bei erfolgreich geimpften Welpen im Säuglingsalter und bei Meerschweinchen waren die Tubuli zum Teil mit Spirochaeten vollgepropft (92). Stellenweise kamen daneben bakterielle Verunreinigungen in natürlichen Krankheitsfällen zum Vorschein. In der Niere der Leptospirose-kranken Hunden stellen diese Leptospiren spezifische Befunde dar, sodaß sich die nachfolgenden Untersuchungen nach diesen ersten Ergebnissen lediglich auf die Untersuchung der Niere auf Spirochaeten beschränkten.

Der Ausdruck „Leptospire" wurde von ausländischen Forschern, insbesondere von englischen für die Gruppe der Spirochaeten vom Weilschen Typus-Spirochaete ikterogenes geschaffen. Er wird von vielen Autoren abgelehnt mit der Begründung, daß eine derartige Differenzierung verschiedener Spirochaetenformen bei den zahlreichen Übergangsformen und Variationen der Spirochaeten zu Unrecht besteht, sodaß für alle Arten dieser Mikroorganismen der Ausdruck „Spirochaeta" die berechtigste Bezeichnung sei.

Wenige Fälle sind bekannt, in denen sich die Spirochaeten spärlich in der Leber, in der Milz und in den Gefäßen befanden (55). In imprägnierten Nierenschnitten von Hunden mit uraemischer Intoxikation lagen die Spirochaeten zahlreich im Lumen der sekretorischen Harnkanälchen (32). Sie lagen jedoch nie im Nierengewebe selbst. Bei festgestelltem chronischen Verlauf der St. Hds fanden sich die Spirochaeten in geringer Zahl zusammengeballt und oft stark zerfallen in der Niere (57). Ähnliche Lagerung hatten die Spirochaeten bei Ikterus infektiosus und einwandfreier Leptospirose des Hundes. In vielen Fällen einer schweren Gelbsuchtsseuche bei Hunden in Paris konnten die Spirochaeten in Blut, Galle und in den Nieren nachgewiesen werden, wo sie vor allem in der Rindenzone zu finden waren oder in großen Klumpen die Kanälchen verstopften (53). Einwandfreie Spirochaetenformen wurden in anderen Untersuchungen bei Ikterus gravis gefunden, die spärlich in den Harnkanälchen, stellenweise herdförmig, aber nie in den Glomeruli und nur selten in den Epithelien der Kanälchen lagen. Nicht selten sind die Spirochaetenfunde im Harn kranker Tiere. Hier treten sie meist auf, nachdem sich im Blute Immunstoffe gebildet haben und die Mikroorganismen dann in der Niere einen gewissen Schutz suchen (36). Bei Leptospirose und bei St. Hds. tritt häufig einige Tage nach Beginn der Krankheit Leptospirurie ein, welche noch wochenlang weiterbestehen kann (92). Diese Befunde wurden vor allem bei Versuchstieren erhoben. Im Frühstadium der Krankheit werden die Spirochaeten im Blut angetroffen.

Wenn diese Untersuchungsergebnisse die Forschung nach dem Wesen der St. Hds. und deren verwandten Krankheiten auch wesentlich bereichert haben, so war doch die Frage der B e d e u t u n g

dieser Funde solange immer noch nicht geklärt, als die spezifisch krankmachende Wirkung der Spirochaeten nicht nachgewiesen war. Anfänglich glaubte Klarenbeek (33), daß die Spirochaeten nicht die Ursache für das Zustandekommen der azotaemischen Uraemie des Hundes bei St. Hds. sind, da die Uraemie meist bei älteren Tieren gefunden wird und ein jahrelanger Spirochaetenbefall dieser Art unwahrscheinlich ist. Es müsse eher angenommen werden, daß sich die Uraemie aus einer interstitiellen Nephritis herausbildet (66). Ein Reiz, der monatelang von den Spirochaeten in der Niere ausgeübt wird, könne aber eine Nephropathie bedingen, die schließlich ebenfalls die Uraemie als Endergebnis habe (34). **Die erfolgreich ausgeführten Übertragungsversuche mit Material von St. Hds. auf Welpen und Meerschweinchen, nachdem bei älteren Hunden die Impfungen wirkungslos blieben, veranlaßten Wirth (92), diesen Spirochaeten die Krankheitserregung zuzuschreiben;** er verwandte aufgeschwemmten Organbrei aus den Nieren von St. Hds. Hunden, bei denen die Krankheit ohne Ikterus verlief, und konnte mit diesem, möglichst frisch gewonnenen Material in mehreren Versuchen bei Saugwelpen und Meerschweinchen die im klinischen und pathologisch-anatomischen Befund der St. Hds. entsprechende Krankheit erzeugen. Die Krankheit der Versuchstiere glich der typischen Leptospirose des Hundes vollkommen. Bei den Versuchstieren stellte sich hierbei auffallenderweise Ikterus ein, der jedoch nicht vorherrschte. Im Ausgangsmaterial und bei den künstlich infizierten Tieren fanden sich stets Spirochaeten. Unter denselben Voraussetzungen und mit denselben Erfolgen gelang es in mehreren Fällen, mit Material von natürlichen Ikterus gravis-Fällen dieselbe Krankheit bei Saugwelpen wiederzuerzeugen. **Wirth (92) zog daher in Anlehnung an frühere Beschreibungen von Spirochaetenfunden aus seinen Untersuchungen den Schluß, daß auch hier die nachgewiesenen Spirochaeten die Krankheitserreger sind** und schließlich, daß beide Krankheiten identisch sind. Ein einwandfreies Urteil sei jedoch erst möglich, wenn diese Infektionsversuche mit Leptospiren-Reinkulturen dieselben positiven Ergebnisse bringen, **da die Leptospiren in dem hier verwendeten Organbrei eine untergeordnete Rolle spielen können.**

Vor diesen umfangreichen Untersuchungen (92) machten bereits andere Autoren Angaben zu der Frage der Beziehung dieser gefundenen Spirochaeten zu anderen Spirochaeten und Spirochaetosen, besonders beim Menschen. **Die Spirochaete melaenogenes canis wurde als der Spirochaeta ikterogenes der Weilschen Krankheit sehr ähnlich bezeichnet** und daher ein Zusammenhang beider Krankheiten vermutet, obwohl damals nur wenige positive Infektionsversuche bei Hunden bekannt waren (55). Die klinischen Symptome bei St. Hds., die Sektionsbefunde, die Epidemiologie und

hauptsächlich die Morphologie und Physiologie der Spirochaeten und ihre Lokalisation in der Niere sprechen für eine Verwandtschaft der St. Hds. mit dem Ikterus infektiosus und mit der Weilschen Krankheit bezw. der Leptospirose des Hundes (32 und 65). In akuten Fällen von St. Hds. ist diese Ähnlichkeit sehr groß, während in Erkrankungen mit protrahiertem Verlauf manchmal große Unterschiede bestehen (56). Diese vermutete Identität beider Krankheiten spiegelt sich in dem Namen „Spirochaeta iktero-uraemia" wieder, der für die Spirochaeten beider Krankheitsformen zutrifft (34). **Dieselben Beziehungen bestehen zwischen der Spirochaete der St. Hds. und den ubiquitär verbreiteten, saprophytischen Spirochaeten dieser Gruppe insbesondere zu der Spirochaete, die im Urin und in den Nieren wildlebender Ratten gefunden wird und zu jener der Weil'schen Krankheit des Menschen.** Derselben Ansicht sind auch jene Forscher, welche in sporadischen und epizootischen Fällen von ausgesprochener Leptospirose des Hundes (53, 65) und von Ikterus gravis (92), die Beziehungen zur St. Hds. untersuchten. Als Unterschied zwischen den beiden Krankheitsformen wird angeführt, daß bei der künstlich erzeugten Leptospirose mehr Leptospiren im Interstitium des Nierengewebes liegen als bei den mit Material von St. Hds. infizierten Versuchstieren (92). Wirth (92) faßte seine Untersuchungsergebnisse über die Beziehungen dieser Leptospiren zueinander in der Feststellung zusammen, daß „**die in Wien beobachtete Gelbsucht (Ikterus gravis) bei Hunden wesensgleich ist mit dem Ikterus infektiosus (Weil'schen Krankheit) der Hunde, und daß die St. Hds. die gelbsuchtsfreie Form der Weil'schen Krankheit des Hundes ist.**"

In morphologischer Hinsicht stellen die gefundenen Spirochaeten unregelmäßig gekrümmte, dünne Fäden mit zarten Windungen und z. T. mit endständigen Knospen dar (55). Sie werden in Einzahl oder zu Knäueln verfilzt angetroffen und stopfen mitunter die Nierenkanälchen ganz aus. Vielfach sind sie mit unregelmäßigen Körnchen versehen (perlschnurartig) oder sind überhaupt von durchaus atypischer Form. Der Spirochaetenleib ist gekrümmt und häufig kleiderbügelförmig und 4—15 μ lang. Die Krümmung ist manchmal sehr stark, sodaß die ganze Spirochaete zusammengerollt erscheint und ein andermal wieder ganz lose. Es wurden Formen mit kurzen und engen Spiralen beschrieben, gegenüber solchen mit längeren und wenigeren, lockeren Spiralen. Unter günstigen Voraussetzungen sind bei gestreckter Lagerung die unregelmäßigen, schraubenförmigen Windungen zu erkennen (92). Die Dunkelfelduntersuchung, welche sorgfältig ausgeführt werden muß, eignet sich zum Nachweis der Leptospiren im Zentrifugat oder im Organbrei. Der Spirochaetenkörper erscheint mitunter wie aus lauter Körnchen zusammengesetzt und ist stark beweglich. Die oft stark gekrümmten

Enden der Organismen erzeugen eine sehr schnelle Rotation um die Längsachse, wobei das Mittelstück gerade bleibt.

Zur Darstellung eignen sich am besten die Silberimprägnationsmethoden, die jeder anderen Färbung vorzuziehen sind (55). Aber auch die Versilberungsmethode führt oft erst nach wiederholter Imprägnation zum Ziel (57), sodaß ein negativer Befund im ersten Färbeversuch nicht beweiskräftig ist. Die für andere Spirochaeten mitunter verwendete Färbemethode nach Fontana-Tribondeau ist für die Darstellung dieser Spirochaeten nicht geeignet (67). Bisher konnte eine Reinkultur dieser Leptospiren, die den entscheidenden Aufschluß über die Bedeutung dieser Mikroorganismen geben könnte, nicht hergestellt werden.

Die Züchtung dieser Leptospiren, die aus Organbrei in Mischkulturen unter anaeroben Bedingungen bisher durchgeführt wurde, bietet ähnliche Schwierigkeiten wie die Züchtung der Weilchen Spirochaete des Menschen (78). In den meisten Fällen bleiben die Züchtungsversuche ohne Erfolg. Bei der Züchtung isolierter Stämme von Leptospiren in Leptospirenseuchefällen in Holland wurde die Identität dieser Leptospire mit der Weilschen Spirochaete des Menschen festgestellt (38). Für das Gedeihen der Leptospiren im natürlichen Vorkommen und in der Mischkultur ist die Mikroaerophilie keine conditio sine qua non (58). Als geeignetes Kulturmedium ergab sich eine Mischung von 1 Teil frischem Hundeblutserum mit 5 oder 10 Teilen Aqua dest., der ½ Teil von dem infektiösen Organbrei zugesetzt wird. Bei 28 Grad Celsius konnte in diesen Versuchen die Spirochaete vier Generationen lang weitergezüchtet werden (1). Entsprechend den verschiedenen klinischen und pathologisch-anatomischen Krankheitsbildern, die bei St. Hds. in verschiedenen Gegenden, in verschiedenen Seuchengängen und auch bei sporadischen Fällen beobachtet werden, konnte man verschiedene Stämme von Leptospiren unterscheiden. Auch bei der Weil'schen Krankheit des Menschen kennt man verschiedene Variationen der Spirochaeta ikterogenes mit Verschiedenheiten in Virulenz und serologischen Reaktionen. Bei der St. Hds. wurden neuerdings zwei Leptospirenmutationen unterschieden, die in mehrfacher Hinsicht eine Trennung rechtfertigen (89). Danach kommt die sogenannte „klassische Leptospire der St. Hds.", die Leptospira haemorrhagica oder Leptospira uraemiae canis (32) häufiger bei ikterischem und akutem Verlauf und bei relativ niederer Sterblichkeitsziffer der Krankheit vor, während ein zweiter Stamm, die „Leptospira canicola" fast ausschließlich bei azotaemischer Uraemie mit akutem bis chronischem Verlauf und bei höherer Mortalität gefunden wurde (89). Diese letztere wurde dann auch in seltenen Fällen von Weil'scher Krankheit des Menschen gefunden. — Die Filtrierbarkeit dieser besprochenen Leptospiren ist eine umstrittene Frage (67).

Seuchenkunde.

Nach den vorliegenden Berichten zu schließen ist unter den verschiedensten Bezeichnungen eine der St. Hds. entsprechende Krankheit nicht nur in Europa, sondern auch in anderen Erdteilen verbreitet. Das zeitliche Auftreten dieser Krankheit ist unregelmäßigen und großen Schwankungen unterworfen. Besonders bekannt ist der Seuchengang des Sommers 1898 in Stuttgart und Umgebung (41). Im Verlauf der 90er Jahre wurde dann die Seuche in vielen Städten Mitteleuropas als Epizootie immer wieder angetroffen (15). Im Jahre 1921 breitete sie sich in Böhmen in der Gegend von Brünn sehr stark aus (55). In Wien flammte die Seuche 1921 auf und führte in den folgenden Jahren zu einer derartigen Ausdehnung, daß 1922/23 innerhalb des Zeitraumes von einem Jahr in die Klinik über 1000 Fälle eingeliefert wurden. 1932 trat die Krankheit dann wieder gehäuft auf (92). Aus verschiedenen Ländern wird immer wieder über plötzliche seuchenhafte Ausbreitung berichtet, während sporadische Fälle stets vorkommen und wohl auch die Mehrzahl der Krankheitsfälle in den letzten Jahren ausmachen. In Holland treten dauernd gehäufte Erkrankungen auf (33). Innerhalb des Jahres schwankt die Zahl der Fälle ebenfalls, denn vielfach häufen sie sich während der Sommermonate (21). In dieser Zeit wurden immer wiederkehrende Epizooten vor allem älterer Hunde von Mai bis Oktober beobachtet, wie auch bei raschem Witterungswechsel (27) und in den Übergangszeiten des Frühlings und Herbstes (25). Entgegen dieser Beobachtung machte man um 1900 in München die Feststellung, daß sich die Fälle während des Herbstes und Winters häufen (2). Ohne Unterschied der Jahreszeiten kommen hauptsächlich in größeren Städten immer wieder vereinzelte Erkrankungen vor. — Ähnlich verhält es sich mit der Weil'schen Krankheit der Hunde, die bald nach der genaueren Kenntnis der Weil'schen Krankheit des Menschen bei mehreren Tieren im Felde, in den Schützengräben der Westfront festgestellt wurde (85). Während des Weltkrieges wurden in England und Holland spontane Leptospirosen beschrieben (39). Aus dem Jahre 1925 stammt ein Bericht über Gelbsucht-Epizootien bei jungen Jagdhunden in England, wo sich die Seuche in Aufzuchtsbetrieben mit einer Mortalität von 95% ausbreitete und große Ähnlichkeit zu der Weil'schen Krankheit des Menschen aufwies (65). In Bern gelangte die Seuche in Hundezwingern im Jahre 931 zu einer größeren Ausdehnung. Die stetige Wiederholung deutete hierbei auf die dauernde Anwesenheit des Virus hin (1). In den Seuchengängen in Wien machten die Ikterus gravis Fälle teilweise 15—30% der St. Hds.-Krankheiten aus und wiederholten sich ebenfalls (92). In der statistischen Darstellung der Zahlenverhältnisse verläuft die entsprechend nie-

dere Kurve der Ikterus-gravis-Erkrankungen in Wien parallel zu jener der St. Hds.-Fälle, sodaß bereits daraus eine Beziehung zwischen den beiden Krankheiten abgeleitet werden kann (92). Oft ist das Vorkommen beider Krankheiten an verschiedene Stellen und Orte gebunden. Die ersten, genauer beschriebenen Fälle von Weilscher Krankheit des Hundes in den Schützengräben der Westfront ereigneten sich an den Stellen, wo in den vorhandenen Ratten Spirochaeten der Weilschen Krankheit festgestellt werden konnten und meist auch schon Weilkranke Soldaten sich befanden (85).

Für die natürliche Übertragung beider Krankheiten ist, wie bei der Weilschen Krankheit des Menschen, die sogenannte **Rattentheorie** von großer Wichtigkeit. Entsprechend den Untersuchungen über die Gleichheit der Spirochaete der Weilschen Krankheit des Menschen und der Spirochaete aus der Rattenniere, untersuchte man auch die Beziehungen zwischen diesen und der Spirochaete bei der St. Hds. und der Leptospirose des Hundes. Bereits die Untersuchungen bei den ersten Weilschen Erkrankungen der Hunde im Felde ergaben, daß in den Weilkranken Soldaten, in den Nieren der an der Stelle gefangenen Ratten und der erkrankten Hunde Spirochaeten zu finden waren, die äußerst ähnlich zueinander waren und durch direkte oder indirekte Übertragung von der Ratte auf den Menschen und auf den Hund gelangten (85). Auf Grund der übereinstimmenden Befunde bei diesen Krankheiten nahm man für die Leptospirose und für die Weilsche Krankheit des Menschen dieselbe Infektionsquelle an und untersuchte verschiedentlich freilebende Ratten auf Spirochaeten, die sie von einer überstandenen Infektion her beherbergen und dauernd ausscheiden (39). In einigen Gegenden Englands wurden die Ratten zu 30% durch mikroskopische Befunde und durch die Übertragung der typischen Weilschen Krankheit auf Versuchshunde als gefährliche Spirochaetenträger festgestellt (65). In Holland fand man 43% einer Anzahl untersuchter, wilder Ratten mit diesen Spirochaeten behaftet (34), in Freiburg i. B. 5 Tiere von 39 (87), in Berlin 11 von 101 (93) und in anderen Untersuchungen erkannte man 2,5% der jungen und 45% der alten Ratten von Spirochaeten befallen (78). Als Übertragungsmodus müssen auch Rattenbisse in Betracht gezogen werden. Ferner können sich die Hunde infizieren durch Herumwühlen in Abfallhaufen, die von Ratten besucht werden, durch Auffressen der Ratten und überall da, wo eine Berührungsmöglichkeit mit Ratten und Rattenurin gegeben ist (88, 92). Als besondere Form dieser Infektion vom Rattenurin her gelten die Ansteckungen, die durch die sogenannte **Bade- oder Wassertheorie** wie bei der Weilschen Krankheit des Menschen eine Erklärung finden. Die Spirochaeten halten sich gerne in stagnierendem Wasser aber auch in gewöhnlichem Wasser auf und werden durch Rattenpassage pathogen oder

sind in dieser Form von der Ratte herstammend bereits im Wasser vorhanden, sodaß sie durch Hautverletzungen, durch die Konjunktiva und auch durch die intakten Schleimhäute des Verdauungskanales in den Körper eindringen und beim Hunde eine schwere Erkrankung bedingen können, wie dies durch experimentelle Infektionen nachgewiesen ist (18, 92). Nach der **Insektentheorie** können Fliegen und Ungeziefer insbesondere im Sommer das Virus der St. Hds. und der Leptospirose der Hunde übertragen. Da jedoch derartige Übertragungen bis jetzt nicht nachgewiesen werden konnten, ist diese Art der natürlichen Infektion unwahrscheinlich (1, 39, 56, 58). Zu der Übertragung durch Ratten wäre hinzuzufügen, daß an deren Stelle auch andere Mäuse die Krankheit verschleppen können, denn in Bern konnten z. B. in den Mäusen, die in den Zwingern hausten, dieselben Spirochaeten nachgewiesen werden, die sich im Tierversuch virulent erwiesen, während an dem Ort keine Ratten vorhanden waren (1). Die meisten Berichte stimmen dahingehend überein, daß eine Kontaktinfektion von Hund zu Hund bei St. Hds. und bei der Weilschen Krankheit der Hunde nie beobachtet werden konnte und auch im Experiment nicht gelang (39, 23, 70, 71, 92). Kranke Hunde hielten sich in Zwingern neben gesunden auf, ohne daß die Krankheit verbreitet wurde. Wenn mehrere Erkrankungen gleichzeitig oder nacheinander bei Hunden vorkommen, bei denen eine Berührungs- und Ansteckungsmöglichkeit gegeben ist, so findet die Infektion wahrscheinlich in allen Fällen von derselben Infektionsquelle aus statt. Andere Autoren vermuten eine Übertragungsmöglichkeit durch Beschnuppern der Genitalien und vor allem des Urins von Tier zu Tier (58), oder durch Geschlechtsverkehr und durch Verzehren von Futterresten der erkrankten Hunde (71), ferner durch zersetzte Speisereste und organische Stoffe aller Art (25), durch Raufereien, bei denen die gesetzten Wunden die Eintrittspforten sind (56) und schließlich durch Geschlechtsakt, weil die Spirochaeten für pallidaähnlich angesehen wurden (53) . In den meisten Fällen tritt das Virus vermutlich durch die intakte oder geschädigte Schleimhaut des Verdauungskanals in den Körper vor und ruft an den Eintrittsstellen wahrscheinlich primäre Veränderungen hervor (15, 41, 58). **Zusammenfassend kann man sagen, daß die Übertragungsweise bei St. Hds. und Leptospirose des Hundes nicht einwandfrei geklärt ist.** — In den Leptospiroseenzootien in England wurde die Beobachtung gemacht, daß die Rasse und das Geschlecht der Tiere keinen Einfluß auf die Krankheit ausüben (39). Andere Autoren stellten fest, daß Rattenfänger, Hühnerhunde, Schäferhunde und Pinscher (21), sowie ältere Hunde (64) und gut genährte Tiere (23) häufiger der Krankheit zum Opfer fallen und daß die Rüden weit häufiger mit der Krankheit behaftet sind als die weiblichen Hunde (41, 92). Bei Leptospirose ist die Beteiligung der

jungen Hunde (bis zu 1 Jahr) größer als bei St. Hds. (92). Es können Hunde jeden Alters erkranken, aber nur selten oder nie findet man die Krankheit bei Tieren unter 4 Monaten (51). In einzelnen Seuchengängen fiel auf, daß zu Beginn der Seuche die Mortalitätsziffer wesentlich höher war als im späteren Verlauf (23). Die Tatsache, daß bei vielen kranken Tieren längere Zeit Leptospirurie besteht, und daß die bei St. Hds. isolierten Spirochaetenstämme mit den Weilstämmen des Menschen identisch waren, gibt Veranlassung, die Möglichkeit der Übertragung der Spirochaete auf den Menschen und besonders auf Kinder durch Hunde-Urin zu beachten (39, 86), obwohl bis jetzt solche Übertragungen nicht bekannt sind und eine Berührung mit den Schleimhäuten des Menschen nur schwer statthaben kann (36), wenn nicht z. B. durch Kuß.

Ansteckungsversuche.

Als Versuchstiere zur Übertragung finden hauptsächlich Meerschweinchen Verwendung. Bei St. Hds. gelingen die Übertragungsversuche auf Meerschweinchen und Hunde nicht oder nur schwer und undeutlich (46, 69, 77). Die Infektionsversuche bei Tauben verliefen erfolglos (2). Diesen Mitteilungen stehen Berichte von Autoren gegenüber, die durch intrakardiale, intraperitoneale und subkutane Injektion von spirochaetenhaltigem Gut und nach Neutralisierung des Magensaftes auch durch perorale Applikation bei Hunden die charakteristischen Veränderungen der St. Hds. erzeugen konnten (58). Die Übertragung der St. Hds. durch infektiösen Nierenbrei gelingt bei Meerschweinchen nur selten. Nachdem 10 ccm spirochaeten-haltiges Hundeblut injiziert worden waren, starb der fünfjährige Versuchshund (53). Subkutan injiziertes Magendarmmaterial von St. Hds. Hunden wirkte bei Meerschweinchen, Mäusen und Hunden tödlich (80). Es wurden in anderen Untersuchungen aus kranken Tieren Kolibakterien und eine Proteusart gezüchtet, welche in der Menge von 1 ccm pro kg Körpergewicht intravenös injiziert, haemorrhagische Magendarmentzündungen verursachten, die bald zum Tode führten (23). Wenn Kolibakterien subkutan injiziert werden, entstehen nur lokale Veränderungen und bei intravenöser Verimpfung Magendarmentzündungen (23). Vielfach mißlingen selbst bei neutralisierter Magensäure sämtliche alimentär ausgeführten Infektionsversuche, obwohl sich das Material bei anderer Applikation als virulent erweist (23, 80). Nach der Passage eines Reicheltfilters war das Material auch bei anderer als peroraler Applikation nicht krankmachend (80). In anderen Versuchen verliefen die Impfversuche bei Kaninchen negativ und bei Meerschweinchen positiv, wobei dieselben Sektionsbefunde erhoben werden konnten wie bei dem Hund, von dem das Impfmaterial stammte (56, 92). Die subkutane Übertragung gelang bei Verwen-

dung von ganz frischem Organbrei, welcher mit physiologischer Kochsalzlösung hergestellt und zu 2—3 ccm injiziert wurde, nur auf Welpen im Säuglingsalter, während sie bei älteren Hunden unwirksam blieb (92). Die Krankheitserscheinungen und die Sektionsbilder bei den Versuchswelpen und Meerschweinchen, die mit Material von St. Hds. Tieren geimpft waren, glichen jenen, die mit Material von Ikterus-gravis-Fällen infiziert worden waren (92), wobei besonders auffiel, daß beim Versuchstier Ikterus gravis bestand, obgleich das Ausgangsmaterial von einem Hund ohne ikterische Erscheinungen stammte (92). Noch klarere Ergebnisse zeitigen die Impfversuche bei der Leptospirose des Hundes.

Anfänglich glückten die Übertragungen der Spirochaete aus der Rattenniere nur selten. Sie bildeten die erste Etappe für die Impfversuche mit der Spirochaeta ikterogenes bei Hunden (vergl. Tierversuche, Weilschen Krankheit des Menschen). Bei den Leptospirosenzootien in England konnte die Krankheit auf Meerschweinchen und Hunde übertragen werden (65). Dasselbe gelang auch mit genuinen Hundeleptospiren in Holland (34). Bei jungen Hunden ergeben sich diese Impfversuche immer bessere Resultate als bei älteren (39). Durch intraperitoneale Injektion kann die Leptospirose meist erfolgreich mit Nieren- und Leberbrei auf Meerschweinchen übertragen werden (66, 88). Das Material von den Versuchstieren ist für die Weiterimpfung auf Hunde oft tauglich. Die Infektionsversuche ergeben also, daß die Spirochaete der Weilschen Krankheit des Menschen, die Leptospira melaenogenes canis der St. Hds. und die Spirochaete der Leptospirose des Hundes bei Meerschweinchen und Hunden die gleiche Krankheit verursachen (37, 88). Wirth (92) faßte die Ergebnisse seiner Impfversuche bei St. Hds. wie folgt zusammen: „Die in Wien beobachtete Gelbsucht (Ikterus gravis) bei Hunden ist wesensgleich mit dem Ikterus infektiosus (der Weilschen Krankheit) der Hunde. **Die künstliche Übertragung auf Saugwelpen und Meerschweinchen ist gelungen.** Leptospiren wurden in den Nieren der Hunde, von denen das Ausgangsmaterial stammte, und in den Nieren der künstlich infizierten Versuchstiere nachgewiesen. Durch Überimpfung von Nieren- oder Leberbrei von drei Hunden mit klassischer St. Hds. auf 10 Saugwelpen wurde neunmal das Krankheitsbild des Ikterus infektiosus erzeugt; auch der zehnte Welpe starb (Ikterus infektiosus ohne Gelbsucht). Die Inkubationszeit betrug 10—20 Tage. — Klinisches Bild und Sektionsbefund des natürlichen Ikterus infektiosus und der natürlichen St. Hds. sowie die künstliche Übertragungsart stimmen bei den genannten beiden Krankheiten miteinander und mit dem Krankheitsbild bei Versuchswelpen überein."

Damit erscheint die Wesensgleichheit oder die nahe Verwandtschaft der Ursache der beiden Krankheiten erwiesen zu sein.

Der erwerbbare Ansteckungsschutz.

Für St. Hds. im engeren Sinne ist von Immunität nichts bekannt. Wiederholungen der Krankheit sind aber selten (51).

Durch ein Leptospiren-Antiserum ließ sich in den Enzootien in England eine passive Immunität gegen Leptospiren erzeugen (65). In vielen Untersuchungen an Hunden mit vorausgegangener Leptospirose fand man serologische Reaktionen, die auf eine überstandene Infektion mit Leptospiren hinwiesen, sodaß die Tiere eine Zeitlang immun waren (31). Durch die Immunisation des Pferdes können hohe Titerwerte gewonnen werden (1). Auch hier sind die Verhältnisse ungeklärt, solange keine immunisatorische Reaktion mit Leptospiren-Reinkulturen vom Hund möglich ist. Der Agglutinationstiter des Hundeblutes von Leptospirose kranken Tieren betrug bei der Weilschen Spirochaete des Menschen 1 : 50 000 (34). Das Serum der Hundeleptospirose übt eine agglutinierende und auflösende Wirkung aus, deren Verlauf derart ist, daß Titer bis zu 1 : 2000 auftreten können. Die serologischen Untersuchungsergebnisse auf Agglutination und Lysis der Ratten-, Hunde- und Menschenstämme bei normalen Hunden sind verschieden. Die Antistoffe werden nach der agglutinierenden und lysiserzeugenden Wirkung auf Leptospiren in vitro geprüft (39).

Eigene Untersuchungen.

Allgemeines über den Gang der histologischen Untersuchungen und deren Ergebnisse.

Darstellungsverfahren.

Zur Darstellung von Spirochaeten, wie sie bei St. Hds. gefunden werden, können Schnittfärbungen nur beschränkte Verwendung finden. Pathogene Spirochaeten sind im allgemeinen durch Giemsa-Färbungen nicht nachweisbar. Eine besondere Modifikation, die Giemsafärbemethode nach Schmorl (1907), ist jedoch für die Untersuchung auf saprophytische Spirochaeten, z. B. auf Formen, die als Kommensalen oft im Verdauungstraktus verschiedener Tiere gefunden werden, wahrscheinlich deshalb brauchbar, weil diese Spirochaetenkörper chemisch anders aufgebaut sind. Neben diesen Unterschieden, die hauptsächlich durch den Gehalt an Nukleoproteiden gegeben sind, spielen auch die äußerst verschiedenen Größen dieser verschiedenen Formen dabei eine Rolle. Ferner führt eine mangelnde Sorgfalt in der Ausführung der verschiedenen Färbeverfahren leicht zu Fehlresultaten.

Die **Tuschemethode** nach Burri eignet sich als Schnellverfahren zur Darstellung der Spirochaeten. Durch die Feinheit und Emp-

findlichkeit dieser Spirochaeten liefert dieses grobe Negativverfahren jedoch meist nur unklare Bilder.

Seit den Jahren der erfolgreichen Spirochaetenforschungen (Schaudinn, Levaditi 1905) ist als bestes Verfahren die Versilberung der Spirochaeten bekannt. Aber auch hierbei ist erfahrungsgemäß ein negativer Befund nicht beweiskräftig und eine sorgfältige Ausführung der Imprägnation notwendig. Im Laufe der Jahre sind mehrere Versilberungsverfahren ausgearbeitet worden, die alle auf die ältere Versilberungsmethode nach Levaditi zurückgehen.

Die ältere Versilberungsmethode von Levaditi sei ordnungshalber hier wiedergegeben.

1. Fixieren dünner Gewebsblöcke in 10%iger Formalinlösung einen Tag und länger.
2. Sofortige Übertragung in 96%igen Alkohol auf 24 Stunden.
3. Überführen der Blöcke in Aq. dest. (möglichst einmal wechseln), bis die Blöcke untersinken.
4. Drei- bis sechstätige Imprägnation in einer 1,5—3%igen wässerigen Lösung von Argentum nitricum bei 37 Grad Celsius in dunkler Flasche.
5. Kurzes Auswaschen in Aq. dest. (Gehirnblöcke 1—2 Std.).
6. Reduzieren in einer Mischung von 5 ccm 40%igem Formalin in 100 ccm Aq. dest., in welchem 2—4 g Pyrogallussäure gelöst sind.
7. Auswaschen in Aq. dest. 1—2 Stunden.
8. Paraffineinbettung: Alkohole aufsteigender Konzentration-Xylol-Xylolparaffin-weiches Paraffin-hartes Paraffin.

Das Prinzip dieses Verfahrens liegt allen anderen Versilberungsmethoden zu Grunde, z. B. der Modifikation nach Saphier (verkürzte und unverkürzte Versilberung), Horalek, Baranni-koff, Petresco und Hoffman-Baer. In diesen Untersuchungen wurde außer der älteren Versilberungsmethode nach Levaditi die **Pyridin-Uran-Methode nach Jahnel** durchgeführt. Auch diese gebe ich hier wieder, lediglich um die Feststellung zu ermöglichen, daß ich auf eine einwandfreie Technik besonderen Wert gelegt habe.

1. Blöcke in Formol fixieren.
2. 1—2 Tage auswaschen.
3. 1—3 Tage in Pyridin legen.
4. 1—2 Tage auswaschen.
5. Einlegen der Blöcke in eine frisch bereitete 1%ige Urannitratlösung ½—1 Stunde auf Glaswolle bei 37 Grad C.
6. Einen Tag auswaschen.
7. 3—8 Tage in 95%igen Alkohol bringen.

8. Auswaschen in Aq. dest., bis die Blöcke untersinken.
9. Silberimprägnation in einer 1,5%igen Silbernitratlösung in dunkler, gut gereinigter Flasche 3—6 Tage im Brutofen.
10. Abspülen in Aq. dest.
11. Reduktion in 4%iger Pyrogallussäure, der 5% Formalin (40%ige Lösung zugesetzt sind, 1—2 Tage in dunkler Flasche bei Zimmertemperatur.
12. Auswaschen in Aq. dest., dann Einbetten in Paraffin.

Diese Methode hat den Nachteil, daß sie lange Zeit in Anspruch nimmt. Bei beiden Methoden sollen die Gewebsblöcke nicht zu dick und nicht zu dünn sein, d. h. das Gewebe soll zu Scheiben geschnitten werden von etwa 8 mm Dicke, um gut versilberte Schnitte zu bekommen und um in die Tiefe schneiden zu können, da die Randpartien stets Niederschläge aufweisen. Die Schnitte sollen im Mikroskop gold-gelb sein und die Spirochaeten tiefschwarz imprägniert und plastisch. Durch das ältere Levaditi'sche Verfahren wurden die Spirochaeten bei St. Hds. zum ersten Mal dargestellt. Dieses Verfahren bietet die größte Zuverlässigkeit und dauert nicht lange.

Bei dem in diesen Untersuchungen zum größten Teil bereits seit Jahren konservierten Material konnten die Bedenken ausgeschlossen werden, daß eine nicht lange genug währende Fixierung der Gewebsblöcke in Formalin ungenügende oder falsche Resultate hätte bedingen können, wie dies für die Darstellung der Spirochaeten bei St. Hds. nach den verschiedenen Versilberungsverfahren bekannt ist. Oft fand man nämlich erst nach monatelanger Fixierung in 8—10%igen Formol Spirochaeten in Material von St. Hds., von dem vorher nur spirochaetenfreie Schnitte hergestellt werden konnten.

Zusammenfassende Beschreibung der eigenen Befunde in den mikroskopischen Untersuchungen.

Um eine bessere Übersicht über die Bedeutung der nachfolgend beschriebenen Befunde bei den untersuchten Fällen zu ermöglichen, wird hier die Zusammenfassung und Deutung der Ergebnisse der mikroskopischen Untersuchungen vorausgeschickt.

Zur mikroskopischen Untersuchung ist eine möglichst starke Lichtquelle vorteilhaft. Mit Trockensystemen können bei 7—800facher Vergrößerung die Spirochaeten bei St. Hds. bereits sichtbar gemacht werden. Sie treten aber erst deutlich hervor bei 1000—1100facher Vergrößerung mit Oelimmersion. Die Spirochaetenfunde sind oft sehr verschieden, da die Spirochaeten in ihrer Form sehr labil sind. Als einwandfreie Form fand ich tiefschwarz versilberte Fäden, etwa 0,2 μ breit und durchschnittlich 6—14 μ lang. In einem Fall sind die Spirochaeten besonders dünn und zart und

erscheinen als scharf umrissene Fäden, während sie ein andermal plumper und dicker sein können und gegenüber den ersteren wie gequollen aussehen. Diese Verschiedenheit mag auch von der Intensität, Dauer und Art der Versilberung herrühren. Noch größeren Schwankungen unterliegt die Länge der Spirochaeten. Die Grenzen liegen etwa bei 7 und 18 μ. Je nach der Lage der Spirochaete im Präparat und der Form wechselt die Länge. Viele sind ganz zusammengerollt oder stark abgebeugt und geschlängelt und erscheinen dadurch schon kürzer, als gestreckte Spirochaeten. Die Spirochaete bei St. Hds. ist von der charakteristischen Gestalt der Spirochaeten von der Ikterogenes-Gruppe. Man kann den Spirochaetenkörper wie bei der Weilschen Spirochaete in drei Teile einteilen, in ein Mittelstück, das $^2/_3$ der Gesamtlänge ausmacht und meist ziemlich gerade verläuft oder nur leicht geschlängelt ist, und in die beiden Enden, die meist stärker abgebogen sind, so daß im Ganzen eine „Kleiderbügel ähnliche" Form zustande kommt. Diese typischen Formen sind aber nur selten. Gewöhnlich sind die Spirochaeten von unregelmäßiger Form, mehr oder weniger gestreckt, insbesondere im Mittelteil, schwach oder stark geschlängelt, zu einem großen Bogen gekrümmt oder mehrmals abgebeugt in ungleich großen und nach allen Seiten verlaufenden Biegungen. In anderen Fällen beobachtete ich Formen, die im Mittelstück gekrümmt sind und gerade gestreckte Enden besitzen. Viele Spirochaeten besitzen Primärwindungen. Diese verlaufen wie bei den saprophytischen Formen in der Außenwelt und bei der Pallida in gleichmäßigen Spiralen über den ganzen Spirochaetenleib; sie sind aber langgezogen und niederer im Vergleich zu den engen und hohen, oft sich fast berührenden Spiralen anderer Spirochaetengruppen. Oft sind die Spiralen so locker, daß über die ganze Spirochaete hinweg nur 10—15 Spiralen gezählt werden können. Die primären Windungen sind besonders gut sichtbar bei gestreckten Formen. Außer diesen Primärspiralen sieht man stets sekundäre Windungen und Biegungen. Diese ermöglichen die erwähnte Dreiteilung und geben der Spirochaete die eigentliche Form. Je nach der Bewegungsphase, in der die Spirochaete im Gewebe fixiert ist, verlaufen sie völlig verschieden. Nicht selten fehlen die primären Windungen ganz oder sind nur angedeutet, sodaß die Form der Spirochaete lediglich durch diese sekundären Biegungen zustande kommt. Die Spirochaete der St. Hds. muß, nach den verschiedensten Formen zu schließen, die nebeneinander in demselben Schnitt liegen können, eine große aktive Flexibilität haben. Mitunter verjüngen sich die Spirochaetenkörper nach den Enden zu und laufen spitz aus. Selten enden sie stumpf, ohne Veränderung der Breite. Am häufigsten und als charakteristische Besonderheit fiel mir auf, daß beide Enden Körnchen tragen. Diese Spirochaeten gehen an ihren Enden ohne Einschnü-

rung oder Verdickung in ein rundes Körperchen über, dessen Durchmesser etwa um die Hälfte größer ist als die Breite des übrigen Spirochaetenleibes. Wenn die Spirochaeten in einer dieser beschriebenen Formen angetroffen werden, sind sie verhältnismäßig leicht zu erkennen. Sie liegen fast immer im Lumen oder in den Epithelien der Harnkanälchen.

Größere Abweichungen in der Länge, Breite und Form bei allen Spirochaeten eines Falles oder eines Seuchenganges gaben in anderen Arbeiten neben verschiedenen serologischen und immunisatorischen Reaktionen Anlaß zur Aufstellung verschiedener Typen und Rassen, wie sie von Voet, Schüffner, Dhont und Klarenbeek unterschieden wurden (89).

Schwer beurteilbar und von großer Wichtigkeit sind die häufigen Fälle, in denen keine der beschriebenen Spirochaetenformen auffindbar sind, sondern lediglich besondere Befunde im Schnitt auf die Anwesenheit von Spirochaeten hindeuten. In erster Linie zähle ich hierher die häufigen, tiefschwarzen Klumpen, die meist im Lumen der Tubuli liegen und oft so groß sind, daß sie das ganze Lumen im Querschnitt ausfüllen und im Längsschnitt große Pfröpfe darstellen. An ihren Rändern sind sie wie ausgefranst durch Fäden, die aus dem Klumpen herausragen. Im Innern dieser Knäuel leuchten stellenweise Lücken und Spalten auf, durch die das Ganze als ein Knäuel von verfilzten, spirochaetenähnlichen Fäden angesehen werden kann. Oft finden sich einwandfreie, einzelne Spirochaeten in gehäufter Zahl im Umkreis dieser Knäuel oder stehen mit diesen noch in einem lockeren Zusammenhang. Anstatt dieser größeren Klumpen beobachtet man auch kleinere, nestartige Gebilde mit derselben Lokalisation, nur aus einigen dicht oder lose verflochtenen Fäden bestehend, die der Spirochaetenform entsprechen. Außer diesen Gebilden fielen mir nicht selten in den Schnitten insbesondere in der Nähe einzelner Spirochaeten oder dieser Knäuel ähnliche Klumpen auf, die aber nicht aus zusammenhängenden Fäden bestehen, sondern aus kettenartig aneinandergereihten, tiefschwarzen Körnchen oder Fadenstücken, die in ihrer Gesamtheit wieder die Spirochaetenform ergeben und zu größeren oder kleineren Haufen beisammenliegen. Sie liegen meist nur in den Epithelien und Kanälchen solcher Nieren, in denen auch einzelne Spirochaeten oder die beschriebenen Fadenklumpen zu finden sind. Ferner findet man in solchen Nieren oft Haufen von tiefschwarzen runden Körnchen, die das Lumen der Harnkanälchen verstopfen oder den Hohlraum des Kanälchens wie ein mehrfacher Belag austapezieren. Dieser Befund wird erhoben in Schnitten durch Material von St. Hds., in denen andere Stellen die Anwesenheit von einwandfreien Spirochaetenformen ergeben, aber auch in solchen Schnitten, die lediglich solche Gebilde aufweisen.

Viele Forscher schauen all diese beschriebenen Gebilde, mit Ausnahme der Körnerhaufen, für Spirochaetenknäuel und Zerfallsprodukte der Spirochaeten an.

In diesen Befunden handelt es sich ebenfalls um solche Degenerationsprodukte von Spirochaeten.

Diese Spirochaeten von der Ikterogenesgruppe haben nach anderen Untersuchungsergebnissen (67, 39) die Eigenschaft, in Medien, die ihnen nicht zusagen, schnell zu zerfallen, sodaß diese Zerfallsprodukte häufig zustandekommen.

Auf Grund dieser, nicht mit anderen Gebilden zu verwechselnden Spirochaetentrümmer schloß ich bereits auf die Anwesenheit von Spirochaeten im Schnitt. Eine zweifelhaftere Bedeutung kommt jedoch den Körnerhaufen zu, bei denen spirochaetenähnliche Fäden fehlen. Diese Körner sind sehr klein, sodaß sie nicht mit Kokken oder Pigmentkörnern verwechselt werden können, vor allen Dingen aber deshalb nicht, weil sie in guten Schnitten tiefschwarz imprägniert sind, während andere Körner mehr oder weniger braun sind. Ferner sind diese fraglichen Gebilde oft so klein, daß man nur noch von Staubmassen sprechen kann, die in den Epithelien und im Lumen der Harnkanälchen gefunden werden.

Verschiedene Autoren glauben, daß in diesen Körnchen ebenfalls Absterbeerscheinungen der Spirochaeten vorliegen. Der italienische Forscher Sanarelli (72) stellte eine durch Versuche begründete besondere Theorie hierfür auf. Danach stellen diese Körnchenansammlungen bezw. dieser sogenannte „Spirochaetenstaub" Entwicklungs- oder Dauerformen der Spirochaeten dar. Er stellte fest, daß sich saprophytische Darmspirochaeten in Kultur nach einigen Tagen in solche feine Körnchen und Staubmassen umwandeln und sich bei der Überimpfung auf frische, zusagende Medien wieder zu typischen Spirochaetenformen umbilden.

Da diese Theorie des Entwicklungszyklus der Spirochaeten nicht allgemein anerkannt ist, wurden in diesen Untersuchungen nur solche Fälle als positiv erklärt, in denen einwandfreie Spirochaeten gefunden wurden.

Französische Forscher haben weitergehend die Annahme ausgesprochen, daß für diese Spirochaeten ein Entwicklungslauf gegeben ist, in welchen ein filtrierbares Stadium vorkommt, wie auch beim Recurrenzfieber bekannt ist, daß die Spirochaeten abwechselnd sichtbar und wieder unsichtbar sind (67).

Durch diese großen Abweichungen ist die Feststellung von Spirochaeten bei St. Hds. oft schwierig. Dazu fand ich die Spirochaeten in manchen Schnitten überhaupt nicht und in anderen Schnitten desselben Blockes oft nur einzeln oder in größerer Zahl nur an einigen Stellen, sodaß stets mehrere Schnitte von einem Organ mit

dem Kreuztisch Stelle für Stelle untersucht werden müssen, um zu einem klaren Urteil zu kommen.

Viele Verwechslungsmöglichkeiten schaffen weitere Schwierigkeiten, die nach den eigenen Beobachtungen bei der mikroskopischen Untersuchung auf Spirochaeten in versilberten Schnitten festgestellt wurden und im Folgenden dargelegt werden. Die unvermeidlichen Niederschläge in den peripheren Teilen aller Schnitte sind ungeformte tiefschwarze Klumpen von unregelmäßiger Gestalt, zum Teil auch fadenförmig und unterscheiden sich dann nicht stark von Spirochaeten. Es fehlen bei ihnen im Vergleich zu den Spirochaetenknäueln der filzwerkartige Aufbau, die Zerklüftung und die abstehenden Fäden. Nervenfäserchen können ebenfalls leicht zu Verwechslungen Anlaß geben, denn sie imprägnieren sich oft tiefschwarz. Im Gegensatz zu dem häufigsten Fundort der Spirochaeten liegen die Nervenfäserchen im Zwischengewebe und können dort gewöhnlich auch auf eine größere Länge verfolgt werden. Wenn sie als kürzere Stücke im Schnitt getroffen sind, haben sie keine Schlängelung und keine Endkörperchen wie Spirochaeten. Ihre Dicke und Schwärze entspricht jedoch oft den Spirochaeten. Außerdem können gelegentlich Gewebsfäden, je nach der Art des Gewebes und der Lage des Schnittes, solche „Pseudospirochaeten" bilden. Alle anderen Gebilde, die mit Spirochaeten verwechselt werden können, unterscheiden sich von diesen durch die Intensität der Imprägnation. Es können bei zu starker Versilberung alle möglichen Zellgrenzen schwarz hervortreten und nach ihrer Lage spirochaetenähnlich erscheinen. Meist sind diese Zellgrenzen aber nicht so getroffen, daß sie in ihrer Breite den Spirochaeten entsprechen, sondern sie wandern beim Verstellen der Mikrometerschraube entspechend dem räumlichen Gewebsteil, den sie umgrenzen, senkrecht zu ihrer Längsachse im Blickfeld und verändern dabei ihre Form. Diese Schnitte wurden von vornherein wegen zu starker Versilberung ausgeschaltet. In normalen Schnitten sind die Zellgrenzen immer durch ihre hellbraune bis dunkelbraune Imprägnation von den tiefschwarzen Spirochaeten zu unterscheiden und in guten Schnitten überhaupt nicht sichtbar. Die besten Schnitte von versilberten Blöcken erhält man von Nierengewebe und Gehirnblöcken, während stark bluthaltige Organe wie Leber und Milz nach der Versilberung nur schwer oder vielfach überhaupt nicht schneidbar sind, da die Blöcke durch die Versilberungsverfahren sehr hart werden und das Gewebe dann in dünnen Schnitten leicht auseinanderbricht oder nicht zusammenhängend geschnitten werden kann. Die geeignetste Schnittdicke beträgt 3—5 μ. Da die Spirochaeten erfahrungsgemäß am häufigsten in der Niere gefunden werden und dort am besten dargestellt werden können, wurde in diesen Untersuchungen das Hauptgewicht auf die Untersuchung der

Nieren gelegt und andere Gewebe, soweit sie zur Verfügung standen, ergänzend untersucht. In Blutgefäßen, die im Schnitt getroffen sind und Blutbestandteile enthalten, sowie in bluthaltigen Organen, liegen mitunter spirochaetenähnliche Fadengebilde, aber ohne die charakteristische Gestalt und tiefschwarze Imprägnation. Es handelt sich hierbei wahrscheinlich um ausgeschiedene Fibrinfäden. Alle Arten von Artefakten, die spirochaetenähnliche Form haben und meist im Bereich der interstitiellen Fasern gefunden werden, können auf Grund ihrer Lage, ihrer abweichenden Form und ihrer Färbung meist von Spirochaeten unterschieden werden. Der sog. Spirochaetenstaub und die gröberen Körnchen, die von Spirochaeten herrühren können, unterscheiden sich von den häufig auftretenden Pigmentkörnern der verschiedensten Art fast immer deutlich durch die tiefschwarze Versilberung. Die Pigmentkörner imprägnieren sich in brauchbaren Schnitten nie tiefschwarz, sondern am Rande etwas stärker und gegen die Mitte zu dunkelbraun und sind im allgemeinen wesentlich größer. Ferner fand ich nicht selten in den versilberten Schnitten auch schwarz imprägnierte Bakterien. Sie sind meist kürzer als Spirochaeten und besitzen keine Windungen, Schlängelungen und Endkörnchen. In Haufen in den Harnkanälchen beieinanderliegend können sie wie Spirochaetenansammlungen aussehen. Einwandfreie Spirochaeten an anderen Stellen des Schnittes entscheiden in solchen Fällen.

Die Dunkelfeld- bezw. Lebenduntersuchung der Spirochaeten leistet gute Dienste. Sie wurde in allen Fällen, in denen Frischmaterial zur Verfügung stand, durchgeführt und brachte keine positiven Ergebnisse. Nur in einem Fall ergab sich nachträglich bei der Versilberung des Gewebes die Anwesenheit von Spirochaeten in den Nieren, obgleich die vorausgehende, sorgfältig durchgeführte Dunkelfelduntersuchung von steril entnommenem Material aus verschiedenen Teilen der Nieren (in physiologischer Kochsalzlösung verdünnt) keinen Verdacht auf Spirochaetenbefall aufkommen ließ. Dieser Fall bestätigt andere Untersuchungsergebnisse, welche besagen, daß sich der Nachweis der Spirochaeten im Dunkelfeld nicht immer erbringen läßt und daß dies in den anderen Fällen nur bei sorgfältiger Ausführung des Verfahrens möglich war. Es muß steril gearbeitet werden, eine starke Lichtquelle zur Verfügung stehen, die Objektträger absolut fettfrei und trocken sein, die Materialschicht ganz dünn sein und die Untersuchung mehrmals durchgeführt werden, um zu einem klaren Urteil kommen zu können. Einmal wurde der Harn eines stark ikterischen Hundes, der unter den typischen Erscheinungen der St. Hds. starb, im Dunkelfeld untersucht. Der Harn wurde 10 Minuten lang bei etwa 3000 Umdrehungen zentrifugiert. Im Sediment ließen sich keine Spirochaeten nachweisen. Dabei ist zu bemerken, daß etwa vorhandene

Spirochaeten durch das lange Stehen des Harnes (2 Tage) zugrunde gegangen wären, da bis jetzt nur in ganz frischem Harn bei St. Hds. Spirochaeten gefunden wurden.

Durch Säuerung des Harnes können diese Spirochaeten leicht vernichtet werden (38).

Weitere Dunkelfelduntersuchungen konnten infolge des Mangels an Frischmaterial von St. Hds.-Fällen nicht durchgeführt werden. Diese wurde aber bei 14 wilden, getöteten Ratten durchgeführt. Leber-, Nieren-, Milz- und Lungenbrei sowie Harnsediment und verdünntes Material aus der Blase, den ableitenden Harnwegen und dem Darme waren bei diesen Ratten stets frei von Spirochaeten. Dasselbe war bei mehreren St. Hds. verdächtigen und Kontrollhunden der Fall. Hin und wieder flottierten in dem strömenden Material des Präparates feine schwach, lichtbrechende Fäden, die bei ruhender Strömung keine aktive Beweglichkeit hatten und im Vergleich zu toten Spirochaeten die kennzeichnende Form vermissen ließen. Wenn Blut im Untersuchungsmaterial ist, sind diese Fäden besonders häufig. Sie werden wegen ihrer Feinheit schon bei der leichtesten Strömung passiv bewegt.

Nachdem in den letzten Jahren in München und Umgebung die St. Hds. zweifellos nur selten sporadisch auftrat und im vergangenen Jahre kein Hund in die Tierärztlichen Institute der Universität eingeliefert wurde, der als St. Hds. krank bezeichnet werden konnte, wurden die Untersuchungen zum größten Teil an Material ausgeführt, das während mehrerer Jahre im Tierpathologischen Institut gesammelt wurde.

Im folgenden werden die einzelnen Untersuchungsergebnisse bei einwandfrei festgestellten St. Hds.-Fällen angeführt. Die Zerlegungsberichte sind mir vom Tierpathologischen Institut zur Verfügung gestellt worden.

Fall 1:

Zerlegungsbefund: Hund mit Enteritis catarrhalis diffusa haemorrhagica, Proctitis haemorrhagica (starke Längsstreifen), umschriebene und tiefreichende Verhärtung (gelb) der Leber, geringgradige pulpöse Milzschwellung, Lungenemphysem und verwaschene Abgrenzung der Nierenschichten. **Nach den path. anat. Veränderungen liegt mit hoher Sicherheit St. Hds. vor.**

Histologische Befunde (Versilberung nach der älteren Levaditi-Methode): In den Nierenschnitten liegen, über das ganze Gesichtsfeld verteilt, im Lumen und weniger in den Epithelien der Harnkanälchen, insbesondere der gewundenen Kanälchen, aber nie in den Glomeruli, große tiefschwarz imprägnierte Klumpen. Diese sind oft so groß, daß sie den ganzen Querschnitt des Lumens der Tu-

buli einnehmen und im Längsschnitt große Pfröpfe darstellen, die im Innern und vor allem nach der Peripherie hin eine Struktur aufweisen. Im Bereich dieser Klumpen, aber auch an anderen Stellen, finden sich oft zu großen Haufen vereinigte, gekörnte Fäden. Durch die Körnung haben sie ein perlschnurartiges Aussehen. Daneben finden sich im Schnitte größere und kleinere Haufen von tiefschwarzen, kleinen Körnchen, in denen mitunter wieder diese kettenartigen Fäden auftauchen. **Nur an einzelnen Stellen beobachtet man geschlängelte, tiefschwarze Fäden, die besonders an den Enden stark abgebogen sind und dort Knöpfchen tragen.** Sie stimmen in ihrer Gestalt mit den perlschnurförmigen Fäden überein. Das Interstitium ist ganz frei von solchen Erscheinungen. Die zahlreichen Pigmentkörnchen sind größer als die oben beschriebenen Körnchen und von anderer Farbe. Die Zellgrenzen sind ebenfalls mit Silber imprägniert, aber bei weitem nicht so schwarz wie die anderen Fadengebilde und auch von anderer Form. **Das Lumen der geraden Harnkanälchen ist nicht verlegt, aber von schwarzen Ketten- und Körnchenmassen ausgekleidet,** sodaß das Kanälchen schon bei schwacher Vergrößerung wie ein schwarz ausgelegtes Röhrchen erscheint. In den Schnitten durch die Darm- und Magenschleimhaut, in denen sich die Schleimhaut von der Muskularis stark abgelöst hat und stark beschädigt ist, fehlen diese Fäden und Körnchen, wie auch in den Lungenpräparaten. Es treten viele ungeformte schwarze Niederschläge neben bakteriellen Verunreinigungen auf. In den Lungenschnitten ist zudem das Interstitium stark imprägniert. **Mikroskopische Diagnose: Spirochaetenbefall der Nieren.** (Figur 2; Tafel I).

Fall 2:

Zerlegungsbefund: Hund mit Ikterus gravis, Gastroenteritis catarrhalis diffusa, Nephritis parenchymatosa, Cystitis follikularis, Stomatitis ulcerosa.

Die path. anatom. Veränderungen weisen mit Sicherheit auf St. Hds. hin.

Histologische Befunde: Die Gewebe wurden nach der Jahnelschen Pyridin-Uran-Methode versilbert. In den Harnkanälchen liegen **Klumpen von verfilzten Fäden** wie in Fall 1. Wenige solcher Fäden sind zu kleinen Nestern verschlungen. Man kann sie als **unregelmäßige, tiefschwarze Fäden mit den verschiedenen Krümmungen und Schlängelungen** auch in Einzelexemplaren antreffen. Unförmige Ballen von Niederschlägen (wahrscheinlich mit harnsauren Salzen), Bakterien und schwarze Zellgrenzen schaffen neben anderen Verunreinigungen ein kompliziertes Bild. **Mikroskop. Diagnose: Spirochaetenbefall der Nieren.**

Fall 3:

Zerlegungsbefund: Hund mit Ikterus gravis, Stomatitis ulcerosa, Gastroenteritis haemorrhagica, Nephritis akuta parenchymatosa, Pneumonia catarrhalis haemorrhagica und subpleurale Haemorrhagien. **Es handelt sich hier mit höchster Wahrscheinlichkeit um St. Hds.**

Histologische Befunde: Die Nierenschnitte (Pyridin-Uran-Versilberung) enthalten nur wenige Pigmentkörner und bakterielle Verunreinigungen. Nur in den Harnkanälchen liegen die, den obigen Befunden entsprechenden schwarzen Klumpen und **Nester von Fäden und Körnchen.** An einzelnen Stellen finden sich die **typischen Einzelfäden,** die klar hervortreten. Sie sind hier in ihrem ganzen Verlauf in lockeren Spiralen gewunden und durch große Biegungen unregelmäßig geform. **Mikroskop. Diagnose: Spirochaetenbefall der Nieren.**

Fall 4:

Zerlegungsbefund: Männlicher Hund mit Ikterus gravis, Gastroenteritis haemorrhagica, Nephritis chronica indurativa (ohne geschwürige Veränderungen in der Maulhöhle). **Es liegt nach diesen Befunden wahrscheinlich St. Hds. vor.**

Histologische Befunde (Jahnel'sche Versilberung): Die Nierenschnitte sind ziemlich rein und die Zellgrenzen ganz matt. Nur wenige Niederschläge sind vorhanden. **Die gekörnten Fäden und Ketten sind zahlreich.** Auch zusammenhängende Trümmer dieser Fäden finden sich in den Schnitten. Diese sind nur 5—8 μ lang und weichen in ihrer Form stark voneinander ab. Die Bilder stimmen nicht ganz mit denen der vorhergehenden Fälle überein. Die Schnitte durch die Darmschleimhaut sind ohne Besonderheiten. **Mikroskopische Diagnose: Verdacht auf Spirochaetenbefall der Nieren ist nicht unberechtigt, aber einwandfreie Spirochaeten sind nicht feststellbar.**

Fall 5:

Material von einem Hund, dessen pathologisch-anatomische Veränderungen auf das Vorhandensein von St. Hds. schließen ließen. Der Zerlegungsbefund fehlt.

Mikroskopischer Befund: Die Rindenzone der Nierenschnitte weist viele Niederschläge auf. An dünnen Stellen insbesondere im Bereich der geraden Harnkanälchen liegen **Konglomerate von schwarzen Körnchen und Stäbchen neben nestförmigen Filzwerken von Fäden.** An einigen Stellen kommt das Flechtwerk dieser Nester klar zum Vorschein, ohne daß deutliche Einzelfäden in den Schnitten auffindbar wären. In den Lungenschnitten beobachtet

man lediglich amorphe Niederschlagsmassen. Die Schnitte geben nur ein unklares Bild über die Verhältnisse. **Mikroskopische Diagnose: Des Spirochaetenbefalls verdächtige Stellen in den Nieren.**

Fall 6:

Hund mit **Ikterus gravis** bei Durchgängigkeit des Ausführungsganges der Gallenblase und starker septischer Milzschwellung.

Mikroskopischer Befund: In frischen Burriausstrichen aus verschiedenen Organen konnten keine Spirochaeten nachgewiesen werden. In den Nierenschnitten, die nach Levaditi versilbert wurden, sind die Tubuli rekti zum großen Teil von schwarzen, **feinen Staubkörnchen** ausgekleidet, zwischen denen manchmal unregelmäßige Gebilde liegen, zum Teil von Fadenform. An anderen Stellen sind diese Staubkörnchen zu **gekrümmten Ketten** aneinandergereiht. **In den Epithelien verschiedener Harnkanälchen liegen jedoch 10 – 15 μ lange und etwa 0,3 μ (breite) dicke Fäden, die eine auffallende Dreiteilung ihrer Körperform zulassen. Ihr Mittelstück ist gerade und die Enden sind leicht abgebogen und mit runden Knöpfchen versehen. Über den ganzen Faden hinweg laufen etwa 5 – 10 primäre, nicht immer gleichmäßige, lose Windungen. Als Ganzes gleichen diese Fäden in ihrer Form einem Kleiderbügel.** Außerdem liegen in den Harnkanälchen mitunter dreimal so lange und dreimal so dicke, meist gerade und braune Stäbe. In den Leberschnitten findet man kleine und größere Nester der bekannten Art neben anscheinend zertrümmerten Fäden. Auch einzelne Fäden von 8—10 μ Länge, mit primären und sekundären Windungen und mit Endkörperchen sind vorhanden. In den Schnitten durch die imprägnierten Stücke der Darmschleimhaut fehlten solche Gebilde. Hier finden sich viele kurze Bakterienstäbchen. **Mikroskopische Diagnose: Starker Spirochaetenbefall der Nieren und Leber.** (Tafel 1; Figur 1).

Fall 7:

In einem Anwesen erkrankten nach den Mitteilungen des behandelnden Tierarztes nacheinander 4 Hunde mit den **Symptomen der St. Hds.** Das Material dieses Falles stammt von dem 4. erkrankten Hund. Das Tier hatte 39,6 Grad Fieber, zeigte Mattigkeit, Appetitlosigkeit, **aashaften Geruch aus dem Maul, stark verwaschene Lidbindehäute und einen leichten Ikterus der Schleimhäute.**

Eine eingesandte **Harnprobe** wurde untersucht. In Giemsa gefärbten Präparaten, in Burriausstrichen und bei der Dunkelfelduntersuchung des zentrifugierten Harnsedimentes konnten keine Anhaltspunkte für das Vorhandensein von Spirochaeten gefunden werden, wobei zu bemerken ist, daß diese bereits durch das zwei-

tägige Stehen des Harnes zugrunde gegangen sein können. Diese Beobachtung wurde bei lebenden Spirochaeten in solchem Harn häufig gemacht (39). **Mikroskop. Befund: keine Spirochaeten.**

Weiteres Untersuchungsmaterial stammt von Hunden, bei denen die klinische Diagnose „St. Hds." und auf Grund der pathologisch-anatomischen Befunde „St. Hds." nicht festgestellt werden konnte.

Fall 8:

Zerlegungsbericht: 4 Monate alter weiblicher Rauhhaarfox mit oligaemischer Kachexie, **Stomatitis et Gingivitis ulcerosa**, Gastroenteritis catarrhalis diffusa chronica. Entsprechend diesen Befunden ist das Tier **St. Hds.-verdächtig**.

Mikroskopischer Befund: Die Nierenschnitte sind stark verunreinigt durch Niederschläge und Bakterien, an einzelnen Stellen bestehen **undeutliche Nester von verflochtenen Fäden.** Die Schnitte durch die versilberten Leberblöcke sind sehr rein, enthalten wenige Pigmentkörner und ebenfalls nur undeutliche kleine Nester, deren Struktur unklar ist. **Mikroskopische Diagnose: kein Spirochaetenbefall.**

Fall 9:

Älterer Dackel, Ernährungszustand mittelmäßig, kein Ikterus. Gingivitis non ulcerosa, **schwere haemorrhagische Gastroenteritis** von großfleckiger Beschaffenheit, stark galliger und blutiger Darminhalt, im Rektum streifenförmige Blutungen auf der Höhe der Schleimhautfalten, pulpöse Milzschwellung, Hyperplasie der Leber und Flecken, die auf eine fettige Degeneration hinweisen. Es besteht **St. Hds.-Verdacht.**

Mikroskopischer Befund: Die nach der Jahnelschen Pyridinuran-Methode versilberten Nierenschnitte sind ziemlich rein von Verunreinigungen und zeigen keine Staubmassen, keine Fadengebilde und keine Einzelfäden. **Mikroskop. Diagnose: kein Spirochaetenbefall.**

Fall 10:

Ein Hund, der nach dem Vorbericht wegen St. Hds. vorbehandelt wurde. Zerlegungsbefund: **schwere haemorrhagische Gastroenteritis, Nephritis interstitialis,** ohne Veränderungen in der Maulhöhle.

Mikroskop. Befund: Im Lungenausstrich sind keine Staubeeinschlüsse. Die Frischuntersuchung von Material aus der Blase und den Nieren im Dunkelfeld bleibt ohne Besonderheit. In den Nierenschnitten, nach dem Pyridinverfahren versilbert, bestehen in den Epithelien der Harnkanälchen **undeutliche Stäbchen und kurze**

Einzelfäden außer kurzen Körperchen, die nicht tiefschwarz imprägniert sind und auch nie in Haufen beisammen liegen. An anderen Stellen haben diese Körperchen die deutliche Form von Niederschlägen. **Mikroskopische Diagnose: kein Spirochaetenbefall der Nieren.**

Fall 11:

Es handelt sich um einen 3jährigen Hund, der nach dem Vorbericht 8 Tage, nachdem er von einem **St. Hds. verdächtigen Hund gebissen wurde, fortgesetzt erbrach und plötzlich blutigen Durchfall bekam.** Das Tier wurde erst in einem aussichtslosen Zustand in tierärztliche Behandlung gegeben und **zeigte zu dieser Zeit Speichelfluß, starken Durchfall, Lähmung der Hinterhand, ständiges Stöhnen und eine vernachlässigte Bißwunde am Rücken.** Eine Zerlegung wurde nicht durchgeführt, sondern lediglich die Nieren entnommen.

Mikroskopischer Befund: Die Nierenschnitte weisen wenige formlose Niederschlagsballen und kurze Bakterienstäbchen neben zahlreichen Pigmentkörnern auf und sind frei von Staubmassen, Fäden usw. **Mikroskopische Diagnose: kein Spirochaetenbefall der Nieren.**

Fall 12:

Nach dem Vorbericht handelt es sich um einen Hund, der nach den Angaben des Besitzers vor etwa 6—8 Wochen an **St. Hds. litt, vor allem jegliches Futter verweigerte, öfters gelblichen Schleim erbrach und großen Durst zeigte.** Nach 8 Tagen erholte sich das Tier allmählich. Einige Tage später wurde der Hund wieder auf der Jagd verwendet und ging dann **plötzlich lahm, verweigerte das Futter, verkroch sich und fing zu jaulen an.** Als der Tierarzt zugezogen wurde, war der Hund bereits am Verenden. Bei der Zerlegung war der ganze Thorax mit flüssigem Blut und großen Blutgerinnseln angefüllt, das aus einer Rupturstelle in der Gegend des Aortenbogens ausgetreten war, ohne daß eine äußere Verletzung gefunden werden konnte. Es bestanden schwere Niereninfarkte, sodaß große Teile der Rindenschicht speckig weiß erschienen. Die anderen Organe waren nicht verändert.

Mikroskopischer Befund: Die Dunkelfelduntersuchung von Material aus der Leber, Nieren, Blase und von Blut ergab wie die Burriausstriche und Giemsapräparate keine Spirochaetenfunde. Im Lungenausstrich konnten keine Staubeeinschlüsse festgestellt werden. In den nach der Pyridinuranmethode versilberten Nierenschnitten bestanden geringe Verunreinigungen durch Bakterien und Niederschläge und fehlten Spirochaeten oder spirochaetenähnliche Gebilde. **Mikroskopische Diagnose: kein Spirochaetenbefall.**

Da in den letzten Jahren in München und Umgebung auffallend selten typische St. Hds.-Fälle beobachtet wurden, wurde die Möglichkeit in Erwägung gezogen, daß diese Krankheit vielleicht doch häufiger und zwar in **atypischer Form**, die hauptsächlich durch Erscheinungen vonseiten des Magendarmkanals und von den Nieren gekennzeichnet sind, vorkommt. Soweit geeignetes Material zur Verfügung stand, wurden Organe von zerlegten Hunden, die diesen Vermutungen entsprachen, auf Spirochaeten untersucht.

Fall 13:

Älterer Dackel mit **Gastroenteritis haemorrhagica**, Nephritis interstitialis akuta.

Mikroskopischer Befund: Pyridinschnitte aus Nierenblöcken zeigen in den Epithelien der Harnkanälchen, aber nicht in den Glomeruli, **15 – 18 μ lange feine Fäden, die teilweise zu kleinen Nestern zusammengeballt sind, oder in Stücke zerklüftet, kettenförmig und als Körnchen** aneinandergereiht sind. In quergetroffenen Blutgefäßen liegen schwärzliche kurze Fäden ohne Endkörperchen. **Mikroskopische Diagnose: Spirochaetenähnliche Gebilde in den Harnkanälchen der Nieren.**

Fall 14:

Deutscher Schäferhund mit Gastroenteritis catarrhalis, Zustand nach Endokarditis valvularis und nach chronischer Bronchitis.

Mikroskopischer Befund: Die Pyridinschnitte aus den Nieren enthalten im Lumen der Harnkanälchen schwärzliche, kurze Stäbchen, überall reichlich Niederschläge, aber keine fadenförmigen Gebilde oder Staub- und Körnchenansammlungen. **Mikroskopische Diagnose: kein Spirochaetenbefall.**

Fall 15:

Langhaariger Schnauzer mittleren Alters mit Nephritis acuta, Gastroenteritis catarrhalis und flächenhaften Blutungen unter dem Endokard.

Mikroskopischer Befund: Stellenweise sind in den versilberten Pyridinschnitten der Niere, die Harnkanälchen von **Staubmassen** ausgekleidet oder ausgefüllt. Zwischen diesen Staubmassen und an anderen Stellen sind tiefschwarz imprägnierte, **fadenförmige Gebilde** vorhanden **mit starken Biegungen oder in perlschnurartig angeordnete Körnchen aufgelöst.** Auch in den Glomeruli finden sich kleine Fäden. Deutliche Einzelexemplare dieser Fäden mit primären und sekundären Windungen, mit Endkörperchen und von typischer Form fehlen. **Mikroskopische Diagnose: Spirochaetenähnliche Fäden und Fadengebilde in den Harnkanälchen und Glomeruli.**

Um die Bedeutung der einzelnen mikroskopischen Befunde aller obigen Fälle klarer erkennen und die Diagnose stützen zu können, wurde entsprechendes Material von fünf **Kontrollhunden** in gleicher Weise behandelt und untersucht. Das Material stammt von Tieren, die nach dem Sektionsbefund zum Teil nur leichte Darm- und Nierenveränderungen hatten, aber keineswegs einen Zusammenhang mit St. Hds. erkennen ließen. Es war dadurch möglich, einen Vergleich anzustellen zwischen mikroskopischen Befunden bei den Magen-Darm- und Nierenveränderungen bei St. Hds. und bei Tieren ohne St. Hds. sowie bei Hunden ohne derartige Veränderungen. Die Burri-Tuscheausstriche und die im Dunkelfeld untersuchten Frischpräparate aus Blut, Leber, Nieren, Blase und Milz ließen, wie die versilberten Schnitte aus Nierenblöcken alle Anhaltspunkte für das Vorhandensein von Spirochaeten bei sämtlichen 5 Tieren vermissen. **Es fehlten in den Nierenschnitten nicht nur die typischen Einzelspirochaeten, sondern auch die in den obigen Befunden beschriebenen Knäuel, Körnerhaufen und Staubmassen.** Pigmentkörner, geringe Niederschläge, kurze Bakterienstäbchen und andere Verunreinigungen waren vorhanden. Durch diese Ergebnisse wurde die Annahme bestätigt, daß die in den vorhergehenden Fällen beschriebenen fadenförmigen Gebilde sowie die schwarzen Klumpen von verfilzten Fäden, die Fadentrümmer, Körnchen und vielfach auch die Staubmassen mit Spirochaeten zusammenhängen, und höchst wahrscheinlich deren Zerfallsprodukte darstellen.

Es wurde in allen Fällen vermieden, von Spirochaetenbefall zu sprechen, in denen außer diesen Degenerationsprodukten keine einwandfreien, einzelnen Spirochaeten auffindbar waren.

Die gefundene Spirochaete stimmt in ihrer Form und Lokalisation in dem Nierengewebe mit der von Lukes (55) im Jahre 1923 zum ersten Mal bei St. Hds. gefundenen „Spirochaeta melaenogenes canis" bezw. „Spirochaeta iktero-haemorrhagica" bei St. Hds. und Weilscher Krankheit des Hundes (Ikterus infektiosus) (Klarenbeek (30—39), überein.

Im Laufe der Untersuchungen wurden folgende für das Problem „St. Hds." **erwähnenswerte Beobachtungen** gemacht:

In Bad Kissingen trat nach später eingegangenen tierärztlichen Berichten im vergangenen Herbst und anfangs Winter die St Hds. enzootisch auf. Die Krankheit verlief meist mit schweren Maulveränderungen, Zungennekrose, teilweise auch mit Gelbsucht, blutigem Durchfall und schweren Nierensymptomen. Bei einem, unter Fall 7 angeführten, Hund wurde auf mein Anraten **eine Behandlung mit Weilschem Serum (10 ccm)** und Hypophysin vorgenommen. Das Tier war dann innerhalb 24 Stunden fieberfrei, zeigte wieder Freßlust und große Lebhaftigkeit und genas in kurzer Zeit. Bei

einem weiteren Hunde, welcher einen Rückfall der St. Hds. erlitt, konnte nach der Einspritzung von 10 ccm Weil-Serum nach 24 Stunden vollständige Heilung beobachtet werden. 10 Tage vorher hatte dieser Hund noch umfangreiche Nekroseherde auf der Zunge.

Leptospiren bei Ratten.

Die wildlebenden Ratten und selten die Mäuse beherbergen nach den Angaben vieler Autoren insbesondere in den Nieren oft Leptospiren, die nach der Form und Lage den Leptospiren bei St. Hds. entsprechen. Es wurde den Ratten die fast ausschließliche, mittelbare oder unmittelbare Übertragung dieser Leptospiren auf den Hund zugeschrieben (vergl. Seuchenkunde). Ähnlich wie bei der Weil'schen Krankheit des Menschen sollen durch Rattendurchgang die saprophytischen Spirochaeten zu Krankheitserregern beim Hunde werden. Es gelang, durch Verimpfung von leptospirenhaltigem Organbrei von Ratten bei Meerschweinchen Leptospirose zu erzeugen (83).

Von diesen Angaben ausgehend, untersuchte ich 6 Ratten auf Leptospiren. 15 Ratten stammten aus den Kanälen Münchens und aus Ställen von landwirtschaftlichen Betrieben in der Umgebung von München. Die Ratten wurden durchschnittlich 24 Stunden nach der Tötung untersucht. Es wurden Dunkelfelduntersuchungen des Blutes, Harnes, des Materials aus der Leber und aus der Milz durchgeführt, und Tuscheausstriche untersucht. Die Nierenhälften wurden nach der Jahnel'schen und älteren Levaditi'schen Versilberungsmethode imprägniert. **In sämtlichen Präparaten der erwähnten 15 Ratten fehlten Einzelexemplare von Spirochaeten und auch deren Zerfallsformen.** Die Nebenbefunde waren von derselben, bekannten Art wie bei Hunden mit Ausnahme einiger Trypanosomenfunde. Es handelte sich hier größtenteils um junge bis halberwachsene Ratten. Diese Untersuchungen wurden ergänzt durch die Untersuchung der Nieren von 41 Ratten aus der Bodenseegegend. Diese Ratten wurden in den Stallungen mehrerer Gehöfte und Dörfer mit Schwefeldioxyd getötet.

Befunde: In sechs Nieren, die nach dem Levaditi-Verfahren versilbert wurden, konnten einwandfreie Spirochaeten festgestellt werden. Alle anderen Nieren zeigten sich bei gleichem Verfahren frei von Spirochaeten.

Im folgenden wird als Beispiel der Befund einer der spirochaetenhaltigen Nieren wiedergegeben: Die Schnitten enthalten wenige, schwärzliche, kurze Bakterienstäbchen und kleine Ballen von Niederschlägen außer vielen Pigmentkörnern in den Epithelien der

Harnkanälchen. Die Zellgrenzen und interstitiellen Fasern treten deutlich hervor, sind aber nicht tiefschwarz, sodaß sie keinen Anlaß zu Verwechslungen geben. In den Blutgefäßen findet man ein Gewirr von schwarzen Fäden der verschiedensten, aber nicht spirochaetenähnlichen Form. Das sind wahrscheinlich Fibrinfäden, die sich mit Silber belegt haben. In den Epithelien und im Lumen der geraden, vor allem aber der gewundenen Harnkanälchen liegen tiefschwarze, **8 – 15 μ lange und verhältnismäßig dünne Spirochaeten**, die meist in der Nähe von zu Knäueln verfilzten Spirochaeten liegen oder direkt aus diesen herausragen. Im Lumen einzelner Tubuli liegen mehrere Spirochaeten einzeln. Sie sind tiefschwarz imprägniert, treten scharf hervor, sind durchschnittlich **12 – 16 μ lang, mit 10 – 15 flachen Primärwindungen, unregelmäßigen Sekundärwindungen und deutlich sichtbaren Endknöpfchen.** Wenn mit der Mikrometerschraube gespielt wird, werden die Spirochaeten plastisch sichtbar, wie sie mit ihren Windungen im Gewebe liegen. Die Form ist oft **kleiderbügelähnlich** dadurch, daß die Enden abgebeugt sind, während das Mittelstück ziemlich gerade ist. Auch S-förmige Biegungen sind nicht selten. Diese Befunde können nur an wenigen Stellen erhoben werden. Häufiger sieht man in den Harnkanälchen die typischen, **schwarzen Klumpen von verflochtenen Spirochaeten**, die an den Rändern wie ausgefranst aussehen, oder **Haufen von schwarzen kleinen Körnern**, zwischen denen erhaltene Spirochaeten liegen. **Diese gefundenen Spirochaeten entsprechen morphologisch der bei den St. Hds.-Fällen festgestellten Spirochaeta iktero-haemorrhagica.** Auch Bruchstücke der Spirochaeten sind in den Rattennieren häufig und haben mitunter perlschnurartige Form. Die Spirochaeten liegen auch in den Glomeruli, jedoch nicht in zusammengeballter Form. Wahrscheinlich handelt es sich bei den 15 spirochaetenfreien Ratten aus München und Umgebung um einen Zufall.

Zusammenfassung der histologisch-aetiologischen Untersuchungsergebnisse.

1. In den Nieren von vier Hunden mit pathologisch-anatomischen Befunden, die mit an Sicherheit grenzender Wahrscheinlichkeit „St. Hds." erkennen lassen, wurde die Spirochaeta iktero-haemorrhagica gefunden.
2. In drei weiteren Fällen von St. Hds. und bei fünf Hunden mit St. Hds.-verdächtigen Erscheinungen konnten keine einwandfreien Spirochaeten festgestellt werden. Ihr Nachweis gelang ferner nicht bei drei Hunden mit ähnlichen Krankheitserscheinungen und bei fünf Kontrollhunden.

3. In dem Begriff „St. Hds." sind soviele verschiedene Krankheitsbilder zusammengefaßt, daß die Annahme berechtigt ist, daß nicht alle Fälle von sog. St. Hds. denselben Ursprung haben und daher auch nicht immer mit einer Spirochaeteninfektion zusammenhängen.
4. In sechs Nieren von 56 untersuchten, wildlebenden Ratten wurden Spirochaeten gefunden, die morphologisch und nach ihrer Lokalisation mit den Spirochaeten der St. Hds. übereinstimmen.

Anmerkung: Künstliche Übertragungsversuche, die die Frage der aetiologischen Bedeutung der gefundenen Spirochaeten hätten völlig klären können, konnten nicht durchgeführt werden, da kein spirochaetenhaltiges Frischmaterial zur Verfügung stand.

Tafel I

Figur 1: Leptospire einzeln und Zerfallsprodukte in Tubulus contortus der Niere eines Hundes mit Stuttgarter Hundeseuche (Fall 6). (Zeiß; homogene Immersion 90; Homal IV; Kameraauszug 38 ccm; Pyridin-Uranversilberung nach Jahnel).

Firgur 2: Leptospiren einzeln und -Knäuel. Tubulus contortus mit Leptospiren ausgekleidet. Niere ines Hundes mit St. Hds. (Fall 1). (Zeiß; homogene Immersion 90; Homal IV; Kameraauszug 42 ccm; Versilberung nach der älteren Methode von Levaditi).

Tafel II

Figur 1: Leptospire einzeln im Tubulus contortus der Niere einer freilebenden Ratte.

(Silberimprägnation nach der älteren Levaditi'schen Methode; Zeiß; homogene Immersion 90; Homal IV; Kameraauszug 45 ccm.)

Schrifttum

über Stuttgarter Hundeseuche.

1. Aellig, Bern.: Ikterus gravis beim Hunde. Zeitschrift für Infektionskrankheiten der Haustiere 1931, Band 39 S. 169.
2. Albrecht: Eine Hundeseuche in München. Deutsche tierärztl. Wochschr. 1899, S. 187.
3. Ananthanarayana, Madras: Rattenbißfieber bei Hunden. Ref. Tierärztl. Rundschau 1925, S. 646.
4. Baermann, Zuelzer: Die Einheitlichkeit aller tier- und menschenpathogenen Spirochaeten vom Typus der Spir. icterogenes und der mit ihr verwandten Wasserspirochaete vom gleichen Typus. Zentralblatt f. Bakteriologie 1. Abtlg. Bd. 105 1927/28, S. 345.

5. Bauer, Th.: Zur Frage der Spirochaetenfunde bei Hunden insbesondere bei der St. Hds. Deutschösterreich. tierärztl. Wochenschrifft, 1923, S. 163.
6. Beydemüller, F.: Über die Verwendung von Spirobismol solubile SS bei der Bekämpfung der St. Hds. (Typhus canum) Ref. Münchner tierärztl. Woch. 1931, S. 498 u. Berl. t. Wochschr. 1931, S. 69.
7. Berka, A.: Spirochaeten im Verdauungstraktus der Fleischfresser und ihre Beziehung zur Sp. melaenogenes canis. Prager Arch. für Tiermed. 1925, S. 141.
8. Bloye: Akute Gastritis beim Hunde mit besonderer Berücksichtigung des Hundetyphus. Ref. Tierärztl. Rundschau 1924, S. 369.
9. Bouchet: Überanstrengung und Gelbsucht des Hundes. Ref. Tierärztl. Rundschau 1927, S. 622.
10. Calvin, H.: Die St. Hds. (Hundetyphus). J. of the Am. Vet. Med. Assoc. 83 N.S. 36, 1933, S. 54—60. (Nach Wirth, Nr. 92.)
11. Campagne: Ikterus des Hundes. Ref. Tierärztl. Rundschau 1923, S. 474.
12. Caugham, F.P.: Persönliche Beobachtungen über Black tongue. J. of the Am. Vet. Med. Assoc. 76, 1930, S. 776 (Nach Wirth, Nr. 92).
13. Doeve, Melang: Ikterus gravis bei Hunden. Ref. Tierärztl. Rundschau 1925, S. 216.
14. Finik, Z.: Beitrag zur Kenntnis der als Hundetyphus bezeichneten Erkrankung (St. Hds.) Przegl. wet. 1926, Nr. 2, Iber. Vet. Med. 46, 1926, S. 1084. (Nach Wirth, Nr. 92.)
15. Fröhner, Zwick: Lehrbuch der speziellen Pathologie und Therapie der Haustiere. 1925, Bd. II, S. 490.
16. Fröhner, Zwick: Kompendium der speziellen Pathologie und Therapie für Tierärzte. 1932, S. 316.
17. Gray: Gelbsucht bei Hunden und Katzen. Ref. Tierärztl. Rundschau 1925, S. 200.
18. Harzer, F. A.: Zur Epidemiologie der Weil'schen Krankheit. Beitrag zur Klinik der Infektionskrankheiten, Band 8, S. 51.
19. Hiesinger, F.: Zur Spirochaetenfrage bei St. Hds. Berl. tierärztl. Wochschr. 1925, S. 482.
20. Hobmaier, M.: Typhus canum und experimentelle Anaphylaxie des Hundes. Münchener tierärztl. Wochschr. 79, 1928, S. 345.
21. Hofer: Der Typhus der Hunde (Typhus, sive febris nervosa canum). Repert. d. Tierheilkd. 13, 1852, S. 201.
22. Höller, E.: Eine Erkrankung beim Hunde unter dem Bilde der St. Hds. mit bemerkenswertem Bakterienbefund. Deutschösterreichische tierärztl. Wochschr. 8, 1926, S. 91.
23. Hutyra, Marek: Lehrbuch der speziellen Pathologie und Therapie der Haustiere. 1922, 1. Bd., S. 255.
24. Hyhlik, H.: Zur Anatomie des Typhus canum. Prager Arch. f. Tiermed. 4, 1924, S. 1—10.
25. Jakob: Diagnose und Therapie der inneren Krankheiten des Hundes. Lehrbuch, 1913, S. 612.
26. Jelinek, V.: Pigmentgehalt der Niere bei St. Hds. Prag. Arch. f. Tiermed. 6, 1926, S. 269.
27. Jordanoff: Studie über die St. Hds. (Hundetyphus). Münchener tierärztl. Wochschr. 78, 1927, S. 189.
28. Kalm: Die Spirochaeten im Verdauungstraktus bei Fleischfressern und ihre Beziehung zur Spirochaeta melaenogenes canum. Ref. Tierärztl. Rundschau, 1926, S. 389.
29. Keßler, Sörensen: Über erfolgreiche Behandlung der St. Hds. mit dem neuen Bismuthpräparat „Pallicid". Tierärztl. Rundschau, 31, 1925, S. 175.

30. Klarenbeek, A.: Über Weil'sche Krankheit der Hunde. Aus Lehrbuch von Kolle-Kraus-Uhlenhuth 1930, Bd. 7, 1, nach Uhlenhuth.
31. Klarenbeek, A.: Harnstoffverhaltung bei Nierenleiden des Hundes. Ref. Wiener tieärztl. Monatsschrift, 1925, S. 263.
32. Klarenbeek, A.: Uraemie, St. Hds. und Spirochaeten. Tierärztl. Rundschau, 31, 1925, S. 72.
33. Klarenbeek, A.: Aetiologie des azotaemisch-uraemischen Krankheitsbildes (Uraemie, St. Hds., Hundetyphus, La gastroenterite hemorrhagique) beim Hunde. Tierärztl. Rundschau, 32, 1926, S. 53.
34. Klarenbeek, A.: Leptospira (Spirochaeta iktero-uraemiae canis) als Ursache von Ikterus, Uraemie und Nephritis beim Hunde. Arch. f. Tierhlkd. 57, 1928, S. 273.
35. Klarenbeek, A.: Spirochaetenfunde in Hundenieren bei Gelbsucht und St. Hds. Münchener Tierärztl. Wochenschrift, Ref. 1929, S. 260.
36. Klarenbeek, A.: Leptospirosis iktero-haemorrhagicae (Weil'sche Krankheit) beim Hunde. Ref. Wiener tierärztl. Wochenschrift, 1934, S. 677.
37. Klarenbeek, A.: Beitrag zur Kenntnis der Weil'schen Krankheit. Tijdschr. v. Diergeneeskd., 1933, S. 179.
38. Klarenbeek, A.: Der Hund und die Weil'sche Krankheit. Tijdschr. v. Diergeneeskd. 61, 1934, S. 85.
39. Klarenbeek, A.: Die akute Leptospirose beim Hunde im Zusammenhang mit den spontan bei Mensch und Tier vorkommenden und in der Natur freilebenden Wasser-Leptospiren. Tierärztl. Rundschau, 36, 1930, S. 65.
40. Kleinert: Ein Beitrag zur St. Hds. Tierärztl. Rundschau, 29, 1923, S. 495.
41. Klett: Die St. Hds. (Gastroenteritis haem. et Stomatitis ulcerosa contag. canum). Deutsche Tierärztl. Wochschr., 7, 1899, S. 41.
42. Kohnhäuser, Fr.: Mitteilungen aus der Praxis. Ikterus bei Hunden. Monatsschr. d. Vereins d. Tierärzte in Österreich, 6, 1881, S. 84. (Nach Klarenbeek, Nr. 39.)
43. Kouvenar, Wolf: Hunde als Leptospirenträger, Nederld. Blad. v. Diergeneeskd. 61, 1929, S. 457. (Nach Wirth, Nr. 92.)
44. Krack: St. Hds. oder Sepsis intestinalis. Tierärztl. Rundschau, 30, 1924, S. 79.
45. Kral, Sobra: Bemerkungen zum Artikel „Spirochaetenfunde beim Hundetyphus und ihre aetiologische Bedeutung". Zverolek, Sbornik, I, 1923, Nr. 2—3. (Nach Wirth, Nr. 92.)
46. Kramer, F.: Beitrag zur Aetiologie der St. Hds. Dissert. Leipzig, 1923.
47. Krasny, F.: Spirochaetenfärbung in Schnitten. Prager Arch. für Tiermed. 5, 1925, S. 71.
48. Krause, C.: Über pathologische Veränderungen in der Arteria pulmonalis des Hundes, insbesondere bei St. Hds. Zeitschr. f. Infektionskrankheiten der Haustiere, 23, 1922, S. 104.
49. Krause, C.: Bemerkungen zum Referat über die Arbeit Lukes und Derbeck, Berliner tierärztl. Wochschr. 1924, S. 147. (Nach Wirth, Nr. 92.)
50. Krumbein, Frieling: Zur Weil'schen Krankheit. Deutsche med. Wochschr. 1916, S. 564.
51. Lancester, C.: St. Hds. bei Hunden und Katzen. Vet. Rec. 3, S. 757. (Nach Wirth, Nr. 92.)
52. Lauda: Ikterus infektiosus. Ref. Tierärztl. Rundschau 1925, S. 411.
53. Lesbouyries, Verret: Ikterus der Hunde. Bull. de la Soc. centr. de med. vet. 78, S. 58. (Nach Wirth, Nr. 92.)
54. van Lier: Eine spez. ansteckende Krankheit der Hunde und Katzen. Ref. Wiener tierärztl. Monatsschrift, 1925, S. 27 aus Ned. Blad. v. Dierg.
55. Lukes, J.: Spirochaeten als Erreger der St. Hds. Deutsche Tierärztl. Wochschr. 1923, S. 137.

56. Lukes, J.: Spirochaetosis melaenogenes canum (St. Hds.), Prager Arch. f. Tiermed. 6, 1926, S. 233.
57. Lukes, Jelinek, Schramek: Zur Frage der Beziehung der St. Hds. zu den chronischen Nierenentzündungen beim Hunde. Tierärztl. Rundschau 31, 1925, S. 673.
58. Lukes, Jelinek, Prohazka: Beitrag zur Erforschung der St. Hds. Prager Arch. f. Tiermed. 5, 1925, S. 1.
59. Martin und Petit: 1919; cit. nach Klarenbeek, Tierärztl. Rundschau, 36, 1930, S. 67.
60. Martini: Über Gelbfieberleptospiren im Vergleich zur Leptospire der Weil'schen Krankheit. Zentrbl. f. Bakteriologie, 1. Abtlg., Bd. 105, 1927, S. 402.
61. Mikuschka, G.: Über die Frühdiagnose und die Beeinflußbarkeit der Std. Hds. durch Staphylokokken-Yatren. Deutschösterreichische Tierärztl. Wochschr. 7, 1925, S. 69.
62. Miller, W.: A Veterinary Diktionary, London. Bailliere, Tindall, Cox. 1928, S. 943. (Nach Wirth, Nr. 92.)
63. Mitchell, H.: Untersuchungen über St. Hds. Ref. Tierärztl. Rundschau, 1924, S. 162.
64. Müller, G.: Die Krankheiten des Hundes und ihre Behandlung. Lehrbuch, 1908, S. 345.
65. Okell, Dalling, Beckenham und Pugh: Leptospiral-Gelbsucht bei Hunden. Ref. Tierärztl. Rundschau 1925 aus Veterinary Journal, Jan. 1925.
66. Pallaske, G.: Zur Frage des Vorkommens eines infektiösen, durch Spirochaeten verursachten Ikterus gravis bei Hunden in Deutschland. Zeitschrift f. Infektionskrankheiten der Haustiere, 43, 1933, S. 25.
67. Panisset, Verge: Les Spirochetoses du chien. Revue Gen. de Medec. Vet., 34, 1925, S. 555.
68. Reder: Ein Beitrag zur St. Hds. Tierärztl. Rundschau, 29, 1923, S. 471.
69 Rife, C.: Hundetyphus, Black, tongue, J. of the Amer. Vet. Med. Assoc. 24, 1927, S. 296. Ref. Tierärztl. Rundschau 1927, S. 130.
70. Robinson: Klinische Betrachtungen über St. Hds. Ref. Wiener tierärztl. Monatsschr. 1934.
71. Rudolf und Menzel: Laienerfahrungen bei St. Hds. Berl. tierärztl. Wochenschr. 1931, S. 437.
72. Sanarelli, G.: Les Spirochetes caecaux. Annal. de l'inst. Pasteur. Bd. 41, Nr. 1, S. 1, 1927.
73. Schach, F.: Beitrag zur pathologischen Anatomie der Uraemie des Hundes mit besonderer Berücksichtigung ihrer Beziehung zur St. Hds. Dissert. Leipzig, 1930 u. Ref. Berl. t. Wo. S. 605.
74. Schmidinger, A.: Systematische Untersuchungen des Harnes bei der Staupe und der St. Hds. des Hundes. Deutschösterreichische tierärztl. Wochenschrift, 4, 1922, S. 70.
75. Schmidt-Hoensdorf: Spironemen bei einem Hund mit Gastroenteritis. Ref. Deutsch. t. Wochschr. 1923, S. 93.
76. Schramek, J.: Über eine disseminierte Erkrankung der Pleura costalis beim Hunde. Dissert. Wien, 1925; Wiener tierärztl. Monatsschr., 12, S. 583.
77. Schröder: St. Hds. und ihre Beziehungen zur Staupe. Ref. tierärztl. Rundschau, 1928, S. 606.
78. Schüffner: Arch. f. Tropen- und Schifflhyg. 1925, Bd. 29, S. 33. (Nach Klarenbeek, Nr. 39.)
79. Stang-Wirth: Tierheilkunde und Tierzucht. Bd. 9, S. 691.
80. Steinmetzer, K.: Tierexperimentelle Untersuchungen über St. Hds. Wiener tierärztl. Monatsschrift, 13, 1926, S. 481.

81. Stetter, H.: Die Häufigkeit der Nierenerkrankungen bei Hunden. Münchener tierärztl. Wochschr. 82, 1931, S. 93.
82. Szilvasi: Spirochaetenfärbemethode, Münchener tierärztl. Wochschr., 27, 1924.
83. Takaki, J.: Über das Vorkommen der Erreger der Weil'schen Krankheit (Spirochaeta iktero-haemorrhagica) und der Rattenbißkrankheit (Spir. morsus muris) bei Wiener Ratten. Wiener klinische Wochschr., 38, 1925, S. 1231—1232.
84. Tscherniak und Romanow: Die multiplen Kalkablagerungen in den Geweben des Organismus bei der sogenannten St. Hds. Arch. f. Tierheilkunde, 63, 1931, S. 436.
85. Uhlenhuth und Fromme: Berliner Klinische Wochenschrift, 1916, Nr. 11, S. 408.
86. Uhlenhuth und Fromme: Können Hunde an Weil'scher Krankheit erkranken? Berl. Tierärztl. Wochschr. Bericht nach Fromme. 1919, Nr. 4, S. 33.
87. Uhlenhuth u. Großmann: Zur Typenfrage der Spirochaeta ikterogenes. Zentralbl. f. Bakteriologie, 1926, Bd. 97, S. 73.
88. Uhlenhuth u. Fromme: Lehrbuch, Pathog. Mikroorg. von Kolle, Kraus und UUhlenhuth. 3. Auflg. 1930, Bd. 7, 1, S. 566.
89. Voet, Schüffner, Dhont, Klarenbeek: Die Leptospirose beim Hund und das Vorkommen der Leptospira canicola. Ned. Tijdschr. v. Genaeskd. 1934, S. 5197. (Nach Wirth, Nr. 92.)
90. Wirth, D.: Zur Pathogenese der St. Hds. Wiener tierärztl. Monatsschr., 11, 1924, S. 257.
91. Wirth, D.: Spirochaetosis melaenogenes canum. (St. Hds.) Berl. tierärztl. Wochschr. 43, 1927, S. 3.
92. Wirth, D.: Das Stuttgarter Hundeseuche-Problem, Wiener Tierärztl. Monatsschr., 1935, Heft 5 u. 6.
93. Zuelzer, Uhlenhuth: Über das Vorkommen des Erregers der ansteckenden Gelbsucht (Sp. ikterogenes) bei freilebenden Berliner Ratten. Med. Klinik. 1919, Nr. 51.

Schrifttum über Weil'sche Spirochaete bei Mensch und Tier allgemein.

94. Angerer, K.: Untersuchungen an Wasserspirochaeten. Arb. aus d. Kaiserl. Ges.Amt. 1918, Bd. 51, S. 204.
95. Bach, F. W.: Über Wasserspirochaeten. Deutsche med. Wochschr., Nr. 36, 1921, S. 1080.
96. Fromme: Können Hunde an Weil'scher Krankheit erkranken? Ref. Berl. t. W., 1919, Nr. 4, S. 33.
97. Hoffmann, E.: Über die Verwendung des Dunkelfeldes zur Auffindung der Gelbfieber-, Gelbsucht-, Syphilik- und anderer Spirochaeten in fixierten und gefärbten Ausstrichen und Schnittpräparaten. Deutsch. med. Wochschr., 1921, Nr. 3, S. 65.
98. Huebener u. Reiter: Beitrag zur Aetiologie der Weil'schen Krankheit. Deutsch. med. W., 1915, Nr. 43, S. 1275.
99. Kolle, Kraus, Uhlenhuth: Pathog. Mikroorganismen. Lehrbuch, 3. Aufl., 1930, Bd. 7, 1.
100. Kolle, Hetsch: Bakteriologie. Lehrb. 7. Auflg., Bd. 2.
101. Manteufel, P.: Vereinfachung des Züchtungsverfahrens von Weil'schen Spirochaeten. D. med. W., 1921, S. 1.
102. Provazek, S. v.: Handbuch der pathog. Protozoen. 1912, Bd. 1, und Nösser, Bd. 1920.

103. Reiter, Dr.: Zur Erkenntnis der Weil'schen Krankheit. D. med. W., 1917, S. 553.
104. Reiter, Ramme: Beitrag zur Aetiologie der Weil'schen Krankheit. D. med. W., 1916, S. 1283.
105. Silberstern, E.: Studien zur Frage der Darmspirochaeten. Wiener med. W., 1929, S. 327.
106. Uhlenhuth, P. v.: Zur Kultur der Spirochaeta icterogenes. D. med. W., 1917, S. 1553.
107. Uhlenhuth u. Fromme: Ein Schutz- und Heilserum gegen die Weil'sche Krankheit. D. med. W., 1918, S. 705.
108. Uhlenhuth u. Zuelzer: Über die biolog. und immunisatorischen Beziehungen des Erregers der Weil'schen Krankheit zu den freilebenden Wasser-Spirochaeten (Spirochaete pseudo-ikterogenes). Kli. Wochschr. 1, Jg. Nr. 43, 1922, S. 2124.
109. Vorpahl: Rattenbißkrankheit in Deutschland. Münchn. med. W., 1921, S. 275.
110. Zuelzer, M.: Beiträge zur Kenntnis der Morphologie und Entwicklung der Weil'schen Spirochaete. Arb. a. d. kais. Ges.Amt., 1918, Bd. 51, S. 159
111. Zuelzer, M.: Demonstration der Spirochaeta ikterogenes bei wilden Ratten. Berl. klin. W., 1920, Nr. 13.
112. Zuelzer, M.: Freilebende Wasserspirochaeten als Krankheitserreger. Zbl. f. Baktlg., 1922, Bd. 89, H. 1.
113. Zuelzer, Oba.: Beitrag zur Kenntnis der saprophytischen Spirochaeten. Zbl. f. Baktlg., 1. Abtlg., 1923, H. 2.
114. Zuelzer, Baermann: Die Einheitlichkeit aller Tier- und Menschenpathogenen Spirochaeten vom Typus der Spirochaeta ikterogenes syn. ikterohaemorrhagica und der mit ihr verwandten Wasserspirochaeten vom gleichen Typus. Zbl. für Baktlg., 1927/28, 1. Abtlg., Bd. 105, S. 345.

II.

Die Leptospiren-Gelbsucht der Silberfüchse.

Im Jahre 1929 stellte Heidegger (5) in den Nieren eines Silberfuchses Spirochaeten fest. Er stellte bei den zur Zerlegung gelangenden Silberfüchsen oft ein pathologisch-anatomisches Bild fest, das mit jenem der St. Hds. bei Hunden große Ähnlichkeit hatte und untersuchte einen solchen Fall auf das Vorhandensein von Leptospiren in den Nieren, wie sie Lukes im Jahre 1923 und später mehrere Forscher in den Nieren von St. Hds.-kranken Hunden nachgewiesen hatten. Das Untersuchungsmaterial stammte von einem männlichen **Silberfuchs mit diffuser, schwerer haemorrhagischer Gastroenteritis, Milzschwellung und parenchymatöser Nephritis aber ohne Ikterus, Maul- und Lungenveränderungen.** Die monatelang in 10%igem Formalin fixierten Nierenstücke wurden nach der älteren Levaditi'schen Imprägnationsmethode behandelt. **In dieser Niere waren in den Epithelien und im Lumen der Tubuli tiefschwarze Klumpen vorhanden, aus denen gelegentlich die Spirochaeten einzeln, seitlich herausragten. Auch Bruchteile solcher Spirochaetenfäden waren vorhanden.** Die einzeln aufgefundenen Spirochaeten waren etwa 15 μ lang, besaßen flache oder enge und höhere Windungen und trugen an beiden Enden knöpfchenförmige Verdickungen oder verjüngten sich an den Enden. **Sie hatten keine Ähnlichkeit mit saprophytischen Darmspirochaeten.** In Haemalaun-Eosin gefärbten Nierenschniten fand dieser Autor eine parenchymatöse Nephritis mit starken Blutungen und Hyperämie des ganzen Nierengewebes neben lymphozytären Infiltrationen im Interstitium. Der Zellzusammenhang war weitgehend geschädigt. In den nur noch spärlich vorhandenen Epithelien war eine Degeneration mit Vakuolenbildung, Trübung und Karolysis eingetreten. In Nieren von Silberfüchsen ohne schwere Magen-Darmveränderungen und Nierenaffektionen konnten im Dunkelfeld und in Burri-Tuscheausstrichen derartige Spirochaeten nie nachgewiesen werden, sodaß vermutet werden konnte, daß die Spirochaeten für das St. Hds.-ähnliche Krankheitsbild einen spezifischen Befund darstellen. Diese Untersuchungen über pathogene Spirochaeten bei Silberfüchsen sind bisher die einzigen in der deutschen Literatur.

Der englische Autor Dunkin (3) beschrieb im Jahre 1926 bei einem wilden Jungfuchs eine besonders starke **Gelbsucht,** die sich nicht nur in einer ikterischen Verfärbung der sichtbaren Schleimhäute, sondern auch in der Haut der Flankengegend und der Schenkelinnenflächen äußerte. Bei der Zerlegung trat der starke, allgemeine Ikterus deutlich zu Tage. Die Leber war weißgefleckt, die Nieren blutig und die Lungen mit Petechien besät. Es bestand eine

auffallende Ähnlichkeit mit dem pathologisch-anatomischen Bild der Leptospirose des Hundes (Weil'scher Krankheit), obwohl im Mikroskop noch keine Spirochaeten nachgewiesen werden konnten. Die Mischkulturen in Agar und die Impfungen mit Leber- und Nierenbrei riefen beim Meerschweinchen dieselbe Krankheit hervor, die das Ausgangstier zeigte. In mehreren Passagen konnten dann auch beim Meerschweinchen Leptospirae iktero-haemorrhagicae festgestellt werden.

Die englischen Autoren Catchpole (1) und Macrae (7) veröffentlichten dann im Jahre 1934 größere Berichte über eine sogenannte **Leptospiren-Gelbsucht der Silberfüchse,** die in allen Teilen Englands immer wieder ausbricht.

Um die Kenntnisse von dieser Silberfuchskrankheit, die bisher nur von englischen und amerikanischen Autoren genau beschrieben worden ist, zusammenfassend wiedergeben zu können, wird die Krankheit nicht den einzelnen Abschnitten der Beschreibung der St. Hds. angefügt. Dadurch ist auch ein besserer Vergleich zwischen den ausländischen Berichten über diese Silberfuchskrankheit und den in diesen Untersuchungen gewonnenen Festtellungen möglich.

Nach den Berichten dieser beiden Forscher sind die **Krankheitszeichen** sehr verschieden. Eine frühzeitige Erkennung ist schwierig. Als erstes Krankheitszeichen tritt gewöhnlich vollständige Appetitlosigkeit auf. Die kranken Füchse sitzen neben den Freßschüsseln, fressen nicht und magern ab. Die Abmagerung wird oft erst spät beobachtet, sie kann aber am besten durch tägliches Wiegen genau verfolgt werden. Durch Einfangen und Untersuchen der Tiere kann im Frühstadium die Krankheit meist noch nicht erkannt werden, da die Füchse so aufgeregt sind, daß sich dem Untersuchenden meist ein falsches Bild bietet und überdies diese Untersuchungen bei Schwächezuständen die Krankheit verschlechtert. Wertvoller ist die Beobachtung der Tiere, wie sie wenige Tage träge herumschleichen oder liegen, sich in Ecken verkriechen und schließlich in komatöse Zustände verfallen. Die rasch fortschreitende Abmagerung fällt dabei besonders auf. Man unterscheidet im allgemeinen zwei Formen: eine **hyperakute Form,** der die Tiere meist über Nacht erliegen und eine **ikterische Form** bzw. akute Form mit ausgeprägten Krankheitserscheinungen. Bei der letzteren ergibt die Untersuchung der Tiere den frühzeitigen Verdacht, daß es sich um diese Krankheit handelt, denn hierbei sind die Schleimhäute bald gelb verfärbt und auch die Haut des ganzen Körpers erscheint beim Öffnen des Pelzes ikterisch. Diese Gelbsuchtserscheinungen sind beim Silberfuchs besonders deutlich erkennbar an der Lidbindehaut, der Sklera, der Maulschleimhaut, an den Innenflächen der Hinterschenkel und an der dünnen Haut der Ohrmuscheln. In vielen Fällen besteht zu der Zeit, in der sich die Gelbsucht langsam ausbildet, ein seröser

Augenausfluß, der bald eitrig wird und zu Verwechslungen mit Staupe führen kann. Erbrechen ist selten, kann aber gelegentlich auftreten. Die Beschaffenheit des Kotes ist kein besonderes Kennzeichen für diese Krankheit. In vielen Fällen bestand so starker Durchfall, daß der Kot ganz dünnflüssig und blutig war und der Pelz der hinteren Partien und der Schweif durch Kot ganz verschmiert waren. In den meisten Fällen lag jedoch Verstopfung vor. Der Urin war dunkler als normal und immer eiweißhaltig.

Die Krankheitsdauer beträgt im Durchschnitt 4—14 Tage. Bei der hyperakuten Form verenden die Tiere in wenigen Stunden und liegen meist am morgen tot in der Farm, obwohl bloß Futterverweigerung auffiel. Die Krankheit wird oft erst erkannt, nachdem mehrere Füchse nacheinander und in gleicher Weise umstehen. Dann wird gewöhnlich erst eine genaue Untersuchung eingeleitet und die Gelbsuchterscheinungen geben dann den Hinweis. Die Krankheit verlief in verschiedenen Ausbrüchen mit 95% Mortalität. Sie betrifft meist junge Füchse, selten auch halberwachsene und ältere Tiere. Die ikterische Krankheitsform ist die häufigste und dauert gewöhnlich 10—14 Tage. Bei einem Ausbruch wurden in einer Farm völlig verschiedene Krankheitszeichen beobachtet.

Bei der **Zerlegung** wurden hauptsächlich gefunden: Verlust der Fettdepots bis zur völligen Abzehrung des Körpers, leichte bis tief ockergelbe Verfärbung aller bei Gelbsucht verfärbten Körpergewebe; selten Blutungen in der Nase, Petechien in der Muskulatur vor allem in der Thoraxmuskulatur; fleckenhafte bis diffuse Entzündungsherde im Magen und in allen Eingeweiden insbesondere im Dünndarm; Blutfülle der Leber; stark gefüllte Gallenblase; flächenhafte Blutungen und oft riesige Vergrößerung der Milz (bis zur Länge der ganzen Bauchhöhle); Vergrößerung und Blutungen in den abdominellen Lymphknoten; petechiale Blutungen in der Nierenrinde und solche, die zu größeren Flächen zusammengeflossen sind und die ganze Niere durchsetzen; ferner Blutungen in der Lunge und Petechien im Herzmuskel insbesondere im Bereich der Herzspitze und der Koronargefäße.

Die **Behandlung** wird in England und Amerika mit einem Antileptospiren-Serum durchgeführt, welches sich außerordentlich gut bewährt hat. Es werden viele Fälle beschrieben, bei denen die Tiere bereits geringgradig gelbsüchtig waren und in kurzer Zeit nach einer zweimaligen Injektion des Serums der Ikterus allmählich zurückging, die Tiere bald wieder Futter aufnahmen und sich vollständige Heilung einstellte. In weiter fortgeschrittenen Fällen konnte der Tod nicht verhindert werden, oder es trat auch in milderen Fällen erst nach Wochen noch der Tod ein. In vielen Fällen schützte das hergestellte Vakzin bei zweimaliger Verimpfung mit 10 Tagen Zwischenraum die noch nicht erkrankten Füchse einer Farm, in der

die Seuche ausgebrochen war. Die **Prognose** muß bei dieser Krankheit vorsichtig gestellt werden, denn im allgemeinen ist die Mortalitiätsziffer hoch. Zur wirksamen **Prophylaxe** wird in den modernen Farmen Englands und Amerikas eine Impfung sämtlicher Jungfüchse im Alter von 1 Monat aufwärts mit Wiederholung nach 10 Tagen vorgenommen. Es wird dadurch eine dauernde Immunität erzeugt. Zehn Tage nach der Injektion kommt diese zur vollen Geltung. Von größter prophylaktischer Bedeutung ist jedoch immer die Rattenbekämpfung in den Farmen.

Die **Aetiologie** dieser Krankheit ist in England und Amerika durchaus geklärt. Bei allen untersuchten Tieren, die unter natürlichen Verhältnissen an dieser Seuche erkrankten, wurden mit wenigen Ausnahmen in den verschiedenen Organen der Tiere eine, morphologisch mit der Leptospira iktero-haemorrhagica übereinstimmende, Spirochaete gefunden. Diese Spirochaeten fanden sich im Urin und in den Faeces eines plötzlich erkrankten Fuchses, welcher sich bald wieder erholte. Bald nachher waren sie jedoch nicht mehr auffindbar. Im Dunkelfeld, in Giemsa-Präparaten von Blut, Leber, Nieren und Lymphknoten und in versilberten Schnitten aus den Nieren wurden diese Spirochaeten fast stets nachgewiesen. Mitunter führte ein Darstellungsverfahren nicht zum Ziel oder es waren die Befunde in einigen Organen negativ, sodaß es immer ratsam ist, mehrere Gewebe zu untersuchen. Im allgemeinen gelingt der Nachweis der Spirochaeten am schnellsten in Frischpräparaten aus der Milz. Bis zu etwa 24 Stunden nach dem Tode sind die Spirochaeten noch im Blute auffindbar. Eine ebenso einwandfreie Erklärung erfuhr nach den Berichten der englischen Forscher die Frage der **Epidemiologie** dieser Krankheit. Die Spirochaeten bei der Gelbsucht der Silberfüchse sind identisch mit den in den Nieren von wildlebenden Ratten gefundenen Spirochaeten vom Ikterogenes-Typ. Die Ratte bringt diese Krankheit in die Farmen. In trockenen Herbsten, in denen die Rattenplage in englischen Farmen besonders stark auffiel, trat die Krankheit gehäuft auf. In jeder Farm lassen die Füchse stets Futterreste in den Schüsseln, die schwierig beseitigt werden können. Diese Futterteile sind immer wieder das Anlokkungsmittel für die Ratten. Dazu kommt, daß die unruhigen Silberfüchse stets in der Farm herumlaufen und dadurch umso mehr mit den, durch Rattenurin verunreinigten Gegenständen in Berührung kommen. Die aetiologische Bedeutung dieser Spirochaeten im Silberfuchs und in der Ratte wurde durch **Übertragungsversuche** nachgewiesen. Voraussetzung für das Gelingen dieser Versuche ist das Vorhandensein von ganz frischem Material, denn Gut von kranken Tieren, die vor mehr als ungefähr 24 Stunden verendet sind, ist im allgemeinen nicht mehr brauchbar. Die Versuche gelingen bei peroraler Applikation meist nicht, da auch der frischeste Organbrei stets

stark mit Bakterien verunreinigt ist. Als Versuchstiere wurden, entsprechend den bisherigen Erfahrungen in Übertragungsversuchen mit Spirochaeten von der Weil'schen Gruppe, Meerschweinchen verwendet. Gewöhnlich gehen die Meerschweinchen etwa 3—14 Tage nach der subkutanen Einimpfung von aufgeschwemmtem Organbrei aus den verschiedenen, spirochaetenhaltigen Organen und Geweben unter toxischen Erscheinungen zugrunde. In den Lymphknoten, die das Gebiet der Injektionsstelle drainieren, werden bald die typischen Leptospiren nachgewiesen. Vor dem Tode wird beim Meerschweinchen Untertemperatur beobachtet, während vorher Fieber besteht. Bei der Zerlegung der Versuchstiere findet man Leber- und Nierenblutungen, Blutungen im Maul und im ganzen Verdauungstraktus mit verschiedener Ausdehnung und Stärke sowie flächenhafte Hämorrhagien in den Lungen und Petechien in der Herzmuskulatur. Die Milz ist meist nicht vergrößert und es besteht kein Ikterus. Einmal wurde eine Harnverimpfung durchgeführt, die jedoch nicht zum Ziele führte.

Eigene Untersuchungen.

Ausgehend von den Untersuchungen über St. Hds. bei Hunden untersuchte ich in Anlehnung an die Untersuchungen von Heidegger (5) mehrere Fälle von Ikterus bei Silberfüchsen, um die Frage der Bedeutung und des Vorkommens dieser gefundenen Leptospiren der Silberfüchse zu klären. In den ersten Untersuchungen über diese Frage wurde bereits darauf hingewiesen, daß zwischen dem pathologisch-anatomischen Befund bei St. Hds. der Hunde und dieser Silberfuchserkrankung Ähnlichkeiten bestehen. Durch Erkundigungen bei verschiedenen deutschen Farmenbesitzer konnte ich feststellen, daß in den deutschen Farmen die **Silberfuchsgelbsucht** keine Seltenheit ist. Die klinischen Erscheinungen und anatomischen Veränderungen bei St. Hds. der Hunde und bei Gelbsucht der Silberfüchse lassen einen weitgehenden Vergleich beider Krankheiten zu.

Die **klinischen Krankheitserscheinungen** der Silberfuchsgelbsucht beginnen nach den Mitteilungen der Farmer gewöhnlich mit einem veränderten Benehmen der erkrankten Füchse, mit **Trägheit und Mattigkeit,** auf die in 5—8 Tagen vollständige **Appetitlosigkeit** folgt. Der Fuchs sondert sich von den anderen ab, liegt in irgend einer Ecke des Geheges, oder verkriecht sich in einem Winkel der Farm und macht einen schwer kranken Eindruck, der mit Scheuheit nicht verwechselt werden kann. Oft sind diese Zeichen durch heftiges Flankenschlagen besonders deutlich. Der Zustand bildet sich im Laufe von etwa zwei Tagen aus. Bei einer zu dieser Zeit durchgeführten Untersuchung beobachtet man bereits leichte **Gelbsucht**

insbesondere an den dünnen Hautstellen, wie an der Ohrhaut und an der Innenseite der Schenkel, außer an den sichtbaren Schleimhäuten. Mitunter besteht Erbrechen. Das Herz der Tiere wird bald schwach. Ein ganz besonders auffallender Befund sind kühle Körperteile, insbesondere kalte Ohren. Die meisten Fälle gehen mit Verstopfung einher, aber gelegentlich wird, vor allem gegen Ende der Krankheit, Durchfall beobachtet. Der Harn ist dick und dunkel. Daneben gibt es Krankheitsformen mit **schweren Magen-Darmerscheinungen**, wobei der Ikterus weniger stark hervortritt. Dabei handelt es sich um schwere Magen-Darmentzündungen mit blutigem Durchfall neben schweren **Nierenveränderungen**. Eine Besonderheit in den Krankheitserscheinungen sind die, in den deutschen Farmen oft beobachteten und in ausländischen Berichten nie erwähnten, heftigen Erscheinungen vonseiten des Zentralnervensystems. Mit der Futterverweigerung stellten sich in vielen Fällen **Krämpfe** ein, die wahrscheinlich häufiger sind als sie angegeben werden, da sie leicht bei den Silberfüchsen übersehen werden können. Sie können aber auch besonders gegen Ende der Krankheit sehr stark werden und deutlich hervortreten. In anderen Fällen wurden **Lähmungen** beobachtet, die gewöhnlich mit dem Ikterus sich verstärken und im späteren Verlauf der Krankheit die ganze Hinterhand betrafen. In wenigen Stunden trat dann immer der tödliche Ausgang ein. Mitunter sind die Tiere nach einigen Tagen so schwach, daß sich die Füchse nicht mehr erheben können. Die Krankheit befällt am häufigsten junge Füchse. Innerhalb weniger Tage starben in einer Farm mehrere Tiere und nach den Berichten verschiedener Farmbesitzer tritt die Krankheit immer wieder vereinzelt auf. In einer Farm wurde sie hauptsächlich im Herbst und Winter angetroffen. Man kann eine **akute Form** unterscheiden, die in 2—3 Tagen oder noch schneller tödlich endet, neben einer **subakuten bzw. ikterischen Form**, die gewöhnlich 7—12 Tage und noch länger dauert. Die Mortalitätsziffer ist sehr hoch. Bei jungen Füchsen gestaltet sich die Prognose ungünstig.

Die **Behandlung** beschränkt sich bis jetzt in Deutschland auf diätetische Maßnahmen. In Frühfällen und bei milderen Erkrankungen hat man durch Warmhaltung, trockenes Lager, rohe Eier, Milch und kleine Mengen gutes Muskelfleisch mit Adsorgan-Heyden mehrere Tiere retten können.

Die **pathologisch-anatomischen Veränderungen** bei dieser Krankheit konnten in mehreren Fällen genau studiert werden. Sie decken sich mit den von den englischen Forschern angeführten Befunden und unterscheiden sich nicht von den Veränderungen bei der ikterischen Form der St. Hds. bei Hunden. Die erkrankten Tiere sind meist abgemagert oder weisen mit Ausnahme der akuten Fälle, wenigstens eine auffallende **Fettlosigkeit** des ganzen Körpers auf.

Fett, Haut und Bindegewebe des ganzen Fuchses sind zitrongelb bis orangefarben. Der Mageninhalt war in diesen Fällen fast stets normal. Die **Magenschleimhaut** war wie auch die **Duodenalschleimhaut diffus gerötet** und letztere mitunter mit blutigem oder sepiabraunem Material belegt. Die **mesenterialen Lymphknoten sind meist geschwollen und blutig. Die Gallenblase ist prall gespannt mit eingedickter Galle.** Der Ausführungsgang der Gallenblase war stets leicht mit der Sonde passierbar, auch bei veränderter Duodenalschleimhaut. In anderen Fällen waren im Magen und Darm überhaupt keine Veränderungen, sodaß die Ansicht nicht zutrifft, daß durch eine Erkältung im Magen und Duodenum eine Schleimhautschwellung eintritt und dadurch der Gallenabfluß verhindert wird. Auffallend ist die meist vorhandene **Eindickung der Galle.** Die Leber ist in ihrer Größe nicht verändert oder nur leicht geschwollen und in den Lungen finden sich häufig Blutungen. In den **Nieren bestehen parenchymatöse Entzündungen** und vielfach kleine oder größer e Hämorrhagien, die in der Rinden- und Markschicht sitzen und, unter dem Mikroskop betrachtet, große Ausdehnung einnehmen.

Die **Übertragung** der Gelbsucht von Fuchs zu Fuchs wurde nie beobachtet. In einem Gehege ging ein Tier ein und einige Tage später erkrankte in einer entfernt liegenden Abteilung ein weiterer Fuchs mit denselben Krankheitszeichen, ohne daß ein Kontakt der beiden Tiere möglich gewesen ist. Die Besitzer vermuteten schon seit Jahren eine Übertragung dieser Krankheit durch Ratten, denn in den Farmen hausten eine Menge Ratten. Die Ratten lagen oft morgens, von den Füchsen totgebissen, im Gehege. Die mit vielen Mitteln versuchte Rattenbekämpfung [2]blieb erfolglos. Aus einer Farm, in der die Gelbsucht eine zeitlang stark wütete, wurden außer verschiedenen Füchsen auch 8 Ratten untersucht. Von jeder Ratte wurden versilberte Schnitte aus der Leber, Niere und einmal aus der Milz hergestellt. Dabei fanden sich nur in den Nieren einer Ratte einwandfreie Leptospiren und deren Zerfallsprodukte von genau derselben Form und Lage wie in den freilebenden Ratten, die im Zusammenhang mit St. Hds. bei Hunden untersucht wurden. Aus einer anderen Farm stand nur eine Ratte zur Verfügung und in dieser konnten keine Leptospiren nachgewiesen werden. Im allgemeinen muß man stets mit Spirochaetenbefall einiger Ratten rechnen, der bei älteren Ratten häufiger ist. Die Ratten beherbergen diese Spirochaeten von einer früheren Infektion her, denn sie zeigen keine Organveränderungen. **Die Ratten sind zweifellos die ausschließlichen Überträger der Leptospiren bei der Leptospiren-Gelbsucht der Silberfüchse.**

Zur Untersuchung gelangten acht Silberfüchse aus einer süddeutschen und norddeutschen Farm. Davon sind drei Fälle aus

einem seuchenhaften Ausbruch dieser Krankheit, während die übrigen sporadisch aufgetreten sind. Es wurden hauptsächlich die Nieren dieser Füchse untersucht, aus denen Schnitte von versilberten Gewebsscheiben hergestellt wurden. Die Blöcke wurden nach dem Jahnel'schen Pyridinverfahren und nach der älteren Levaditi'schen Methode imprägniert. **Bei sechs von diesen acht Silberfüchsen wurden in den Nieren einwandfreie Leptospiren von der Form und Lage der Spirochaeta iktero-haemorrhagisca gefunden. Zweimal fanden sich Spirochaetennester auch in den entsprechend behandelten Leberschnitten.** In versilberten Schnitten aus der Milz, Magen-Darmschleimhaut und aus der Lunge fehlten stets alle Zeichen für Leptospirenbefall. In einem Fall waren in den Nierenschnitten keine einwandfreien Spirochaeten, sondern lediglich Haufen von verfilzten Fäden und kleine Nester von spirochaetenähnlichen Fäden, sodaß die Diagnose „spirochaetenverdächtig" gestellt werden konnte. Ferner wurden in den Nierenschnitten eines anderen Falles weder einwandfreie, einzelne Spirochaeten noch Spirochaetengebilde gefunden, sodaß kein Verdacht auf Leptospirenbefall ausgesprochen werden konnte, obwohl der Krankheitsbericht und der pathologisch-anatomische Befund von der gleichen, typischen Art war wie bei allen anderen Fällen. Bei den 8 Silberfüchsen handelte es sich viermal um Frischfälle, die etwa 1—2 Tage nach dem Tode zur Untersuchung gelangten. Unerklärlicherweise konnten bei diesen in Burri-Tuscheausstrichen und in Dunkelfeldpräparaten im Blut, Harn, in den Nieren, in der Leber und Milz keine Spirochaeten nachgewiesen werden.

Im folgenden werden die einzelnen Fälle näher beschrieben und der mikroskopische Befund in der Niere eines Falles als Beispiel ausführlich angeführt.

Fall 1:

Ein 1½jähriger Silberfuchs, welcher einige Tage im Gehege herumlag, dann nicht mehr fraß und nach weiteren 2 Tage so schwach wurde, daß er sich nicht mehr erheben konnte und 18 Stunden später starb.

Zerlegungsbericht: **Ikterus gravis, Gastroenteritis haemorrhagica und Nephritis haemorrhagica.**

Mikroskopischer Befund: In den versilberten Nierenschnitten sieht man schon bei schwacher Vergößerung, daß verschiedene, gewundene Harnkanälchen tiefschwarz ausgekleidet sind. Bei Ölimmersion erkennt man diese schwarzen Gebilde als ungeformte Klumpen, die oft als lange Pfröpfe die Kanälchen ausfüllen. Diese Klumpen sind ein Filzwerk von unregelmäßigen, wirr durcheinander liegenden Spirochaetenfäden, die am Rande des Knäuels wie Fran-

sen mehr oder weniger deutlich abstehen. Im Umkreis dieser Klumpen, aber auch an anderen Stellen der Schnitte finden sich einzelne, unregelmäßig geformte Leptospiren, die die Spirochaetenform einwandfrei erkennen lassen. Sie liegen im Lumen und in den Epithelien der Karnkanälchen, aber nie in den Glomeruli. Sie sind **8 – 12 μ lang und besitzen nicht immer primäre Spiralen**, die mitunter ziemlich eng aneinander liegen neben **unregelmäßigen, sekundären Windungen.** Sehr oft tragen sie **Endkörperchen.** Außerdem sieht man tiefschwarze Körnchen zu großen Haufen vereinigt oder kettenförmig aneinandergereiht in den Harnkanälchen. Einzelne Leptospiren liegen frei im Lumen und können genau studiert werden. Nicht alle tragen Endknöpfchen, sondern verschiedene verjüngen sich nach beiden Enden zu. Während einige dick und wie gequollen erscheinen, sind andere viel zarter, schlanker und länger. Verschiedene Stellen des Schnittes sind ganz frei von Leptospiren. Als Nebenbefund beobachtet man in den Schnitten Pigmentkörner und unförmliche Ballen von Niederschlägen. In den Leberschnitten sieht man lediglich zu Nestern verfilzte Spirochaeten, aber keine eindeutigen Einzelformen. **Mikroskopische Diagnose: starker Leptospirenbefall der Nieren.**

Fall 2:

Ein Silberfuchs, der in einem anderen Gehege einige Tage nach Fall 1 einging. Er zeigte Appetitlosigkeit und Krämpfe. Eine direkte Ansteckung beider Tiere war ausgeschlossen. Zerlegungsbefund: **hochgradiger, allgemeiner Ikterus und haemorrhagische Gastroenteritis.**

Mikroskopischer Befund: Leptospirenbefall der Nieren. Darmschleimhaut und Lungenschnitte sind frei von Spirochaeten.

Fall 3:

Material von einem Silberfuchs mit **hochgradige rGelbsucht.**

Mikroskopischer Befund: Versilberte Nierenschnitte zeigen **keine Einzelspirochaeten,** keine Spirochaetenhaufen und **keine spirochaetenähnlichen Gebilde.**

Fall 4:

Silberfuchs mit **hochgradiger Gelbsucht, subendocardialen Haemorrhagien und Milzschwellung.**

Mikroskopischer Befund: sehr starker Leptospirenbefall der Nieren. (Figur 2, Tafel III; Figur 1, Tafel IV.)

Fall 5:

Zweijähriger Silberfuchs aus einer Farm, in welcher innerhalb einer Woche 4 Tiere verendeten, nachdem sie nur kurze Zeit

Mattigkeit zeigten, keine Freßlust hatten und kurz vor dem Tode in der Hinterhand gelähmt waren.

Pathologisch-anatomischer Befund: Ernährungszustand ist gut. hochgradiger Ikterus, braunrötlicher Mageninhalt, stark hervortretende Lymphknotenplatten im Dünndarm, geschwollene Darmlymphknoten, die mit Blutungen durchsetzt sind. Die Gallenblase ist prall gefüllt, mit leicht eingedickter Galle. Der Ausführungsgang ist leicht sondierbar. Die Leber ist vergrößert und braungelb gefleckt. Die Schnittfläche durch die Leber ist auffallend hellbraun und zum Teil gelblich. Das Organ ist sehr brüchig. Die Lunge weist große Blutungsflecken auf.

Mikroskopischer Befund: Leptospirenbefall der Nieren. Tusche-**Ausstrichpräparate sind frei von Spirochaeten.** (Tafel III, Figur 1.)

Fall 6:

Zwei Tage nachdem der Silberfuchs aus Fall 5 verendet war, gingen zwei weitere Füchse in derselben Farm ein.

Die pathologisch-anatomischen Befunde sind genau dieselben wie in Fall 5, mit der Besonderheit, daß sich hier bis in den Dickdarm hinein streifenförmige Blutungen auf der Höhe der verdickten Schleimhautfalten im Magen und Darm ausdehnen.

Mikroskopischer Befund: Leptospirenbefall der Nieren. Tuschepräparate sind negativ.

Fall 7:

Der zweite Silberfuchs, der in Fall 6 erwähnten beiden Todesfälle.

Der pathologisch-anatomische Befund unterscheidet sich von Fall 6 nur dadurch, daß hier die Darmentzündung nicht so stark ausgeprägt ist und sich nur auf das Duodenum erstreckt.

Mikroskopischer Befund: Leptospiren in den Nieren. Spirochaetenfreie Tusche- und Dunkelfeldpräparate aus der Blase und der Milz.

Fall 8:

Jüngerer Silberfuchs mit **hochgradigem Ikterus** und **Nierenblutungen.** Das Tier stammt aus einer anderen Farm als die obigen Fälle.

Mikroskopischer Befund: In den Nieren konnten keine einwandfreien Leptospiren in Einzelexemplaren gefunden werden, sondern **lediglich die verschiedenen Formen der Zerfallsprodukte.** Versilberte Lungenschnitte, Tusche- und Dunkelfeldpräparate aus Leber, Nieren, Blase und Harnsediment sind negativ.

Die aetiologische Bedeutung dieser Leptospiren kann nicht in Abrede gestellt werden, da alle Untersuchungsergebnisse mit den englischen und amerikanischen Berichten übereinstimmen. Welche Bedeutung diesen Leptospiren bei den Silberfüchsen aus den deutschen Farmen zukommt, kann erst durch Kultur- und Impfversuche völlig geklärt werden. Solche Versuche konnten wegen Mangel an genügend frischem, leptospirenhaltigem Gut nicht durchgeführt werden.

Wahrscheinlich werden viele Fälle ohne stark ausgeprägten Ikterus häufig nicht erkannt, vor allem solche mit Hauptveränderungen im Magen und Darm, sodaß mit einer großen Verbreitung der Seuche auch in deutschen Farmen gerechnet werden kann.

Zusammenfassung.

1. Die in England und Amerika seit wenigen Jahren in ihrem Wesen bekannte, schwere sporadische und enzootische Gelbsucht der Silberfüchse kommt auch in deutschen Farmen sporadisch und gehäuft vor.
2. Entsprechend der Feststellung von Leptospiren, die in Form und Lokalisation mit den, in dem englischen Schrifttum beschriebenen Spirochaeten übereinstimmen, handelt es sich auch bei der Silberfuchsgelbsucht in Deutschland um eine Leptospirose.
3. Die in sechs von acht Fällen einwandfrei festgestellten Leptospiren in den Nieren sind in ihrer Form und Lokalisation im Gewebe identisch mit der Spirochaeta iktero-haemorrhagica der Hunde mit St. Hds. und Ikterus infektiosus canum (Weil'scher Krankheit der Hunde).
4. Die klinischen und pathologisch-anatomischen Veränderungen bei dieser Leptospiren-Gelbsucht der Silberfüchse gleichen den Krankheitserscheinungen der Hunde mit St. Hds. insbesondere mit der ikterischen Form.
5. Nach den klinischen und pathologisch-anatomischen Befunden und nach den Leptospirenbefunden handelt es sich bei dieser Leptospiren-Gelbsucht der Silberfüchse nach den deutschen Bezeichnungen um die „ikterische Stuttgarter Hundeseuche-Form" der Silberfüchse.
6. In den Nieren von neun Ratten aus Silberfuchsfarmen, in denen die Leptospiren-Gelbsucht der Silberfüchse vorkam, konnte einmal dieselbe Spirochaeta iktero-haemorrhagica nachgewiesen werden. Auf Grund dieser Funde und auf Grund der äußeren Gegebenheiten für die Ansteckung müssen die Ratten als Überträger der Krankheit angesehen werden.

Schrifttum.

1. Catchpole, Agnes M.: Leptospiral Jaundice in silver foxes. The Veterinary Rekord Nr. 14, vom 7. 4. 1934, Seite 376.
2. Demoll, R.: Die Silberfuchszucht. 3. Auflg. Verlag Mayer, München.
3. Dunkin, M.: Jaudice in a wild fox, due to Leptospira iktero-haemorrhagica. Rev. vet. 79, 1927, S. 348 und Vet. Journal 828, 1926, S. 147.
4. Freund, L.: Die Parasiten, parasitären und sonstigen Krankheiten der Pelztiere. Hannover 1930, Verlag M. u. H. Schaper.
5. Heidegger, E.: Spirochaetenfunde in den Nieren eines Silberfuchses. Münchener Tierärztliche Wochenschr., 880. Jg., 1929, Nr. 50, S. 685.
6. Lukes, J.: Spirochaeten als Erreger der St. Hds. Deutsche Tierärztl. Wochschr. 1925, S. 137.
7. Macrae, D. R.: An outbreak of Leptospiral Jaundice in silver fox cubs. The Veterinary Record 1934, Nr. 14, S. 1170—1171.

Tafel III

Figur 1: Leptospiren einzeln und -Propf im Tubulus contortus einer Silberfuchsniere (Fall 5).
(Versilberung nach der älteren Methode von Levaditi; Zeiß; homogene Immersion 90; Homal IV; Kameraauszug 48 ccm.)

Figur 2: Einzelne Leptospire im Tubulus contortus einer Silberfuchsniere (Fall 4).
(Versilberung nach der älteren Methode von Levaditi; Zeiß; homogene Immersion 90; Homal IV; Kameraauszug 50 ccm.)

Tafel IV

Figur 1: Einzelne Leptospiren, Leptospirenknäuel und verschieden geformte Zerfallsprodukte von Leptospiren im Tubulus contortus einer Silberfuchsniere (Fall 4).
(Silberimprägnationsverfahren nach Levaditi; Zeiß; homogene Immersion 90; Homal IV; Kameraauszug 45 ccm.)

Schlußfolgerungen.

Stuttgarter Hundeseuche und Leptospiren bei Hunden.

Die vorliegenden Untersuchungen zeigen, daß häufig bei St. Hds. vor allem in den Nieren Leptospiren vorkommen, die morphologisch und nach ihrer Lage im Gewebe mit der Spirochaeta iktero-haemorrhagica übereinstimmen. Diese Spirochaeten bzw. Leptospiren finden sich als einwandfreie Formen meist nur an wenigen Stellen der Schnitte, während ihre Zerfallsprodukte immer vorhanden und zahlreicher sind. In den Organen von Hunden, die mit geringer Wahrscheinlichkeit St. Hds. krank waren, konnten diese Befunde

nicht erhoben werden. Auch bei Kontrollhunden, deren Erscheinungen und Befunde im Leben und nach dem Tode keine Veränderungen aufwiesen, die die Feststellung der St. Hds. rechtfertigen würden, konnten keine Spirochaeten oder Zerfallsprodukte von Spirochaeten gefunden werden. Untersuchungen an klinisch kranken Hunden und Übertragungsversuche mit Hundeleptospiren, die deren aetiologische Bedeutung hätten weiter klären können, konnten aus äußeren Gründen nicht durchgeführt werden. In Anlehnung an entsprechende Spirochaetenfunde anderer Autoren innerhalb der letzten Jahre kann angenommen werden, daß es sich hier um die spezifisch krankmachende Spirochaete handelt. Diese Annahme ist insbesondere nach den Forschungsergebnissen von Wirth (92) berechtigt, der mit ganz frischem, spirochaetenhaltigem Gut von St. Hds.-Tieren die Krankheit auf Saugwelpen übertragen konnte.

Die übereinstimmenden Spirochaetenfunde bei diesen St. Hds.-Hunden und die negativen Befunde bei Kontrolltieren sprechen weiterhin für die Annahme, daß **die Leptospiren bei den untersuchten St. Hds.-Fällen die Krankheitserreger darstellen.**

Eine weitere Stütze erfährt dieses Ergebnis durch zwei gute Behandlungserfolge mit Weil'schem Serum.

Die St. Hds.-Fälle ohne Spirochaetenfunde lassen sich damit erklären, daß in diesen Fällen die Spirochaeten bereits zu Grunde gegangen sin doder aus dem Körper wieder verschwunden sind und vielleicht sich auch dem Nachweis entzogen haben. Es ist aber wahrscheinlich so, daß nicht alle Fälle, die als St. Hds. bezeichnet werden, es auch wirklich sind, da den äußerst verschiedenen, klinischen Veränderungen einzelnen Fälle, die zu St. Hds. gezählt werden, andere krankmachende Ursachen zugrundeliegen. **Unter der Bezeichnung „Stuttgarter Hundeseuche" werden zur Zeit sicher Krankheiten verschiedener Ursachen zusammengeworfen.**

Bei etwa 10% der untersuchten, freilebenden Ratten wurden in den Nieren Leptospiren gefunden, die mit denen bei St. Hds. übereinstimmen. Es ist nicht unwahrscheinlich, daß sich die Hunde mit diesen Ratten-Leptospiren infizieren, insbesondere durch Aufnahme mit verunreinigtem Wasser oder durch Aufnahme von Futter, das mit Rattenurin und -Speichel verunreinigt ist oder durch unmittelbare Berührung der latent infizierten Ratte (Totbeißen) oder Auffressen der Ratten. Noch wahrscheinlicher ist die häufige Infektionsmöglichkeit durch Berührung aller möglichen Zwischenträger und Gegenstände, die mit solchen Ratten in Berührung gekommen sind. Von den kranken Hunden und Leptospiren tragenden Ratten

aus ist dann auch mittelbar oder unmittelbar die Ansteckungsgefahr für den Menschen insbesondere für Kinder gegeben.

Die Ratte muß daher nach dem heutigen Stand der Forschungen hauptsächlich für die Entstehung der Leptospirose bei St. Hds. des Hundes verantwortlich gemacht werden.

In weiteren Untersuchungen dürfte es gelingen, die Leptospiren aus St. Hds. reinzuzüchten, um ein spezifisches Serum herstellen zu können. In Frankreich, England und Amerika wird ein besonderes Antileptospiren-Serum mit Erfolg bei Hundeleptospirose angewandt. Wahrscheinlich können mit dem Antiserum gegen die Weil'sche Krankheit ähnliche Erfolge erzielt werden, wie man nach den beschriebenen zwei Behandlungsresultaten annehmen kann.

Leptospiren bei Silberfüchsen.

In den vorliegenden Untersuchungen wurde weiter festgestellt, daß die erst sei einigen Jahren in England und Amerika bekannte **„Leptospiren-Gelbsucht der Silberfüchse"** auch in deutschen Farmen vorkommt. Die Krankheit tritt bei uns nicht selten auf und richtet bei starken Ausbrüchen großen Schaden an. Wahrscheinlich ist sie sogar in den deutschen Farmen, ähnlich wie in den ausländischen, eine der **gefährlichsten und verbreitesten Seuchen der Silberfüchse.** Sie ist vermutlich deshalb stärker verbreitet als man auf Grund der festgestellten Fälle annehmen kann, weil die Krankheitserscheinungen und pathologisch-anatomischen Veränderungen bei dieser Krankheit, wie bei der St. Hds. der Hunde oft sehr verschieden geartet sind, und daher viele Fälle nicht erkannt werden.

Klinisch und pathologisch-anatomisch äußert sich diese Krankheit wie die ikterische Form der St. Hds. der Hunde. Im klinischen Krankheitsbild der untersuchten Fälle herrschte Traurigkeit, Mattigkeit und Appetitlosigkeit insbesondere aber leichte bis stärkste Gelbsucht vor. Außerdem ist die Krankheit nicht selten mit Durchfall oder Verstopfung, ferner mit Krämpfen und Lähmungen verbunden.

Pathologisch-anatomisch wurden vor allem Ikterus und Blutungen in den Lymphknoten und in den verschiedenen Organen gefunden sowie Magen-, Darm- und Nierenentzündungen. Diese Feststellungen decken sich vollständig mit den ausländischen Angaben über diese Krankheit.

Von großer Bedeutung war ferner die Feststellung, daß **in den Nieren dieser Silberfüchse Leptospiren** vorhanden waren, deren Form und Lage den Befunden bei St. Hds. der Hunde entspricht.

Auf Grund der festgestellten, übereinstimmenden klinischen Krankheitszeichen und auf Grund der übereinstimmenden Lepto-

spirenfunde entstand die Annahme, **daß es sich bei den Silberfüchsen aus deutschen Farmen um dieselbe „Leptospiren-Gelbsucht der Silberfüchse" handelt, wie sie im englischen und amerikanischen Schrifttum beschrieben** ist. In England und Amerika wurde mit leptospirenhaltigem Kranken-Gut von solchen Silberfüchsen die typische Krankheit bei Meerschweinchen erzeugt. Übertragungsversuche werden bestätigen müssen ob meine Annahme berechtigt ist.

Auch ergab die Untersuchung wilder Ratten aus den Silberfuchsfarmen einmal die Anwesenheit gleichgeformter Leptospiren in den Nieren. Bei der Häufigkeit der Rattenplage in den Silberfuchsfarmen **muß den Ratten auch bei dieser Krankheit die größte Bedeutung für die Krankheitsübertragung und Verbreitung zugeschrieben werden.**

Zusammenfassend kann gesagt werden, daß nach den Untersuchungsergebnissen in den deutschen Farmen die Leptospiren-Gelbsucht der Silberfüchse nicht selten vorkommt und großen Schaden anrichtet.

Es wird auch hier gelingen müssen, wie in England und Amerika, Vakzine und spezifische Sera herzustellen, mit denen man eine gute Schutz- und Heilwirkung erzielen kann.

Am Schlusse meiner Arbeit darf ich meinem hochverehrten Lehrer Herrn Professor Dr. W. Ernst meinen aufrichtigsten Dank aussprechen für die Überlassung der Arbeit und das stets bewiesene Wohlwollen.

Fernerhin bin ich Herrn Dr. habil. H. Sedlmeier sowie Herrn Dr. habil. E. Heidegger für die freundliche Unterstützung zu großem Dank verpflichtet.



Figur 1: Leptospire einzeln und Zerfallsprodukte in Tubulus contortus der Niere eines Hundes mit Stuttgarter Hundeseuche (Fall 6).
(Zeiß; homogene Immersion 90; Homal IV; Kameraauszug 38 ccm; Pyridin-Uranversilberung nach Jahnel.)



Figur 2: Leptospiren einzeln und -Knäuel. Tubulus contortus mit Leptospiren ausgekleidet. Niere eines Hundes mit St.Hds. (Fall 1).
(Zeiß; homogene Immersion 90; Homal IV; Kameraauszug 42 ccm; Versilberung nach der älteren Methode von Levaditi.)

Tafel II



Figur 1: Leptospire einzeln im Tubulus contortus der Niere einer freilebenden Ratte.
(Silberimprägnation nach der älteren Levaditi'schen Methode; Zeiß; homogene Immersion 90; Homal IV; Kameraauszug 45 ccm.)

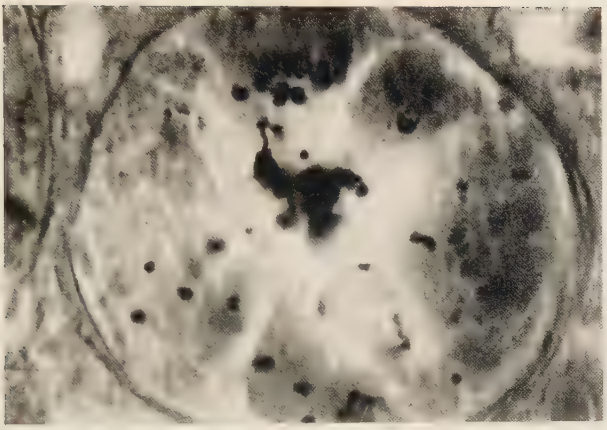

Figur 1: Leptospiren einzeln und -Pfropf im Tubulus contortus einer Silberfuchsniere (Fall 5).

(Versilberung nach der älteren Methode von Levaditi; Zeiß; homogene Immersion 90; Homal IV; Kameraauszug 48 ccm.)



Figur 2: Einzelne Leptospire im Tubulus contortus einer Silberfuchsniere (Fall 4).

(Versilberung nach der älteren Methode von Levaditi; Zeiß, homogene Immersion 90; Homal IV; Kameraauszug 50 ccm.)

Tafel IV

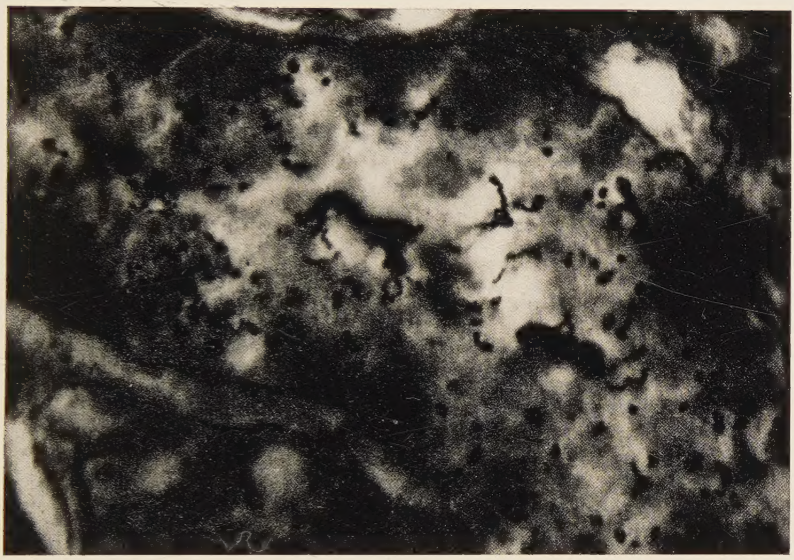

Figur 1: Einzelne Leptospiren, Leptospirenknäuel und verschieden geformte Zerfallsprodukte von Leptospiren im Tubulus einer Silberfuchsniere (Fall 4).

(Silberimprägnationsverfahren nach Levaditi; Zeiß; homogene Immersion 90; Homal IV; Kameraauszug 45 ccm.)

Lebenslauf.

Am 10. Juni 1911 wurde ich, Walter Eugen Weber, als Sohn des verstorbenen Landwirts Fidelis Weber und seiner Ehefrau Walburga, geb. Haltmaier, in Stahringen geboren. Nach fünfjährigem Besuch der Volksschule meines Heimatdorfes erfolgte Ostern 1923 meine Aufnahme in die Sexta der Realschule in Radolfzell. Nach Erlangung der Obersekundareife besuchte ich die Zeppelin-Oberrealschule in Konstanz und erhielt dort Ostern 1932 das Reifezeugnis. Anschließend widmete ich mich, einem inneren Drange folgend, bis zum Sommer-Semester 1936 dem Studium der Tierheilkunde an der Universität München und legte an der hiesigen Fakultät im Dezember 1936 die Tierärztliche Prüfung ab.

Die vorliegende Arbeit, die als Preisaufgabe für das Studienjahr 1935/36 von der Tierärztlichen Fakultät gestellt war, fertigte ich vom August 1935 bis Juni 1936 im Tierhygienischen Institut an.